Características clínicas y tomográficas de osteosarcoma cigomático en un Bulldog Francés - Reporte de caso

Clinical and tomographic characteristics of zygomatic osteosarcoma in a French Bulldog - Case report

Diego Alejandro Benítez [1*], MV, Esp; Tania Isabel Ruíz [1], MD, MSc; Ricardo Andrés Ramírez Uscátegui [2], MV, PhD.

[1]Centro de Veterinaria y Zootecnia, dbenitez@ces.edu.co, Universidad CES, Área de Imagenología, Medellín, Colombia. [*]

[2]Grupo INCA-CES, Facultad de Medicina Veterinaria y Zootecnia, Universidad CES, Medellín, Colombia.

Resumen

El osteosarcoma canino o sarcoma osteogénico es un tumor agresivo del sistema esquelético asociado con una progresión rápida y un pronóstico malo. Es el tumor óseo primario más común en los perros y conduce a una alta morbilidad y mortalidad del paciente. Dentro de este contexto, este reporte tiene por objetivo relatar y discutir el abordaje diagnóstico y terapéutico de un caso poco frecuente como es un osteosarcoma del hueso cigomático en un canino adulto de raza bulldog francés con lesión en huesos faciales de varios meses de evolución, historial de sobrecrecimiento rostral caudal al globo ocular, manifestaciones de dolor al tacto y tumefacción. El caso representó un desafío diagnóstico importante, en razón a que las imágenes de tomografía computarizada permitían evidenciar la lesión, pero el estudio histológico resultó no conclusivo en el abordaje inicial probablemente debido a: muestra insuficiente, dificultad de obtención de la biopsia o la baja prevalencia de la enfermedad que encripta el diagnóstico. Solo después del aumento de tamaño de la lesión fue posible el diagnóstico histopatológico, lo cual, con esta evolución desfavorable, fue

posible obtener una muestra más amplia y la inclusión de sus márgenes periféricos, concluyendo la presencia de osteosarcoma. El reporte de casos excepcionales como este osteosarcoma del hueso cigomático en un perro joven de raza braquiocefálica permite: ampliar el horizonte diagnóstico de los clínicos de pequeños animales, revolucionar la aplicación de métodos de imagen diagnóstica y mejorar la toma de decisiones cuando se aborda un paciente con lesiones osteolíticas poco comunes, siempre en búsqueda de mejorar el tiempo y calidad de vida de los pacientes oncológicos.

Palabras clave: *Biopsia, bulldog francés, hueso cigomático, osteosarcoma.*

Abstract

The canine osteosarcoma or osteogenic sarcoma is an aggressive tumor of the skeletal system associated with rapid progression and poor prognosis. It is the most common primary bone tumor in dogs and leads to high patient morbidity and mortality. Within this context, this study aims to report and discuss the diagnostic and therapeutic approach of a rare case, an osteosarcoma of the zygomatic bone, in an adult French bulldog canine, with a lesion in the facial bones of months of progression, history of rostral overgrowth caudal to the eyeball, manifestations of pain to the touch and swelling. This case represented an important diagnostic challenge, since thecomputed tomography images showed the lesion, but the histological study was inconclusive in the initial approach, due to an insufficient sample size, difficulty taking the biopsy itself and, due to the low prevalence of the disease that makes even harder a comes to a right diagnosis. Only after the lesion increased its size, the histopathological diagnosis was possible, because its poor clinical evolution, it was possible to obtain a larger sample with the inclusion of larger peripheral margins, concluding the presence of osteosarcoma. The report of exceptional cases such as thiszygomatic osteosarcoma in a young brachiocephalic dog, allows to broaden the diagnostic horizon of small animal clinicians, to revolutionize the application of better diagnostic imaging methods and to make the best decisions when approaching to a patient with rare osteolytic lesions; this, always looking for a better time of prognosis and a better quality of life for these oncological patients.

Keywords: *Biopsy, french bulldog, histopathology, zygomatic bone, osteosarcoma.*

Introducción

El osteosarcoma (AOS) es el tumor óseo más frecuente en perros (más del 80 % de los tumores óseos malignos). Ocurre principalmente en razas grandes y gigantes como: Rottweiler, Pastor Alemán, Boxer, Doberman Pinscher, Setter Irlandés. [1,2]. Aparece con mayor frecuencia en perros de mediana edad (entre 6 y 10 años), pero también se ha informado en perros de 1 a 2 años. La localización topográfica es el esqueleto apendicular (64% de los casos), el esqueleto axial (28,5%) (costillas y cráneo) y los músculos extraesqueléticos (7,5%). [1].

Los perros de razas pequeñas con AOS del esqueleto axial pueden tener un mejor pronóstico que los perros de razas grandes.Los perros de razas medianas y grandes son más comúnmente diagnosticados con AOS del esqueleto axial que los perros de razas pequeñas [21] con un 22% a 28 % de los osteosarcomas de localización axial y neoplasias sinonasales. Un estudio sobre osteosarcoma axial reportó que el 49% se localizaba en mandíbulas y maxilares [25].

El AOS es un tumor óseo primario maligno definido como una neoplasia productora de matriz, lo que significa que surge de células mesenquimales primitivas transformadas que se diferencian en osteoblastos [3]. Un segundo tipo de osteosarcoma, mucho menos común, se origina en la superficie de los huesos a partir de la capa osteogénica o fibrosa del periostio y se denomina osteosarcoma periférico. Un segundo tipo de osteosarcoma, mucho menos común, se origina en la superficie de los huesos a partir de la capa osteogénica o fibrosa del periostio y se denomina osteosarcoma periférico. Este segundo grupo se subcategoriza en osteosarcoma perióstico el cual puede mostrar un comportamiento biológico maligno similar al osteosarcoma central y osteosarcoma parosteal de crecimiento lento y menos propenso a metástasis a distancia y tiene un pronóstico general más favorable que el osteosarcoma central [20].

El osteosarcoma puede aparecer como “lesión lítica-proliferativa” o más comúnmente

como “lesión lítica-proliferativa mixta” en las radiografías. La aparición de resorción ósea en regiones rostrales en pacientes de menos de 7 años es rara e igualmente loes en razas braquiocefálicas. Se han utilizado numerosas técnicas de imagen para medir la longitud y magnitud del osteosarcoma, entre ellas las radiografías cráneo- caudales, latero-mediales, la gammagrafía ósea mediante el uso de difosfonato de metileno como marcador diferencial, así como la tomografía computarizada [5].

El osteosarcoma del periostio se origina a partir de las células indiferenciadas de la capa osteogénica del periostio y causará lisis ósea, formación de hueso neoplásico, formación de hueso reactivo secundario e invasión de la cavidad medular. El osteosarcoma parostal se origina en la capa fibrosa del periostio. En términos generales son masas de firmeza dura con un exterior liso conectado a la superficie de la corteza por una base sésil o pedunculada a partir de la cual crecen hacia afuera [20].

La apariencia histológica es clave para diferenciar estos tumores de otros que también pueden formarse en la superficie del cráneo y pueden tener una apariencia macroscópica similar [21]. Se observan áreas hipercelulares constituidas por células moderadamente pleomórficas fusiformes, ovaladas y de bordes angulados, dispuestas en haces entrelazados y ocasionalmente en patrones con aspecto de huella digital, separadas y sostenidas por cantidades variables de matriz extracellular [22].

Esta patología en perros cursa con metástasis temprana y expectativa de vida reducida, a diferencia de los gatos en los cuales se asocia con metástasis en menosde 10% de los casos [5]. Según el sistema TNM (T-tumor, N-ganglio linfático, M-metástasis) es posible diferenciar 3 estadios de la enfermedad. El estadio I incluye lesión de bajo grado (G1) sin evidencia de metástasis (M0); el estadio II incluye lesión de alto grado (G2) sin metástasis (M0); y enfermedad en estadio III lesión con metástasis (M1) [1].

A pesar de los avances terapéuticos, el pronóstico de esta patología sigue siendo malo y con una supervivencia no mayor a un año lo cualhace necesario validar y mejorar los métodos de diagnóstico entre los cuales la imagen es la más destacada y los avances en estas técnicas pueden contribuir también, a una toma de decisiones más

precoz y posiblemente a mejorar el tiempo y calidad devida de estos pacientes diagnosticados tempranamente [13]. La ubicación precisa de la extensión del osteosarcoma es importante para decisiones terapéuticas como el conservar una extremidad o región afectada en algunos pacientes o para la identificación de márgenes quirúrgicos en las exéresis [20]. En la mayoría de estos tumores, el tratamiento de elección para el osteosarcoma normalmente es la amputación, aunque se utilizan procedimientos quirúrgicos menos agresivos para preservar la extremidad junto a radioterapia y quimioterapia [4]. La ubicación específica del tumor en el esqueleto axial puede influir en el pronóstico, en la respuesta al tratamiento, en el resultado y en el potencial metastásico [21].

La Tomografía Computarizada (TC) es una herramienta diagnóstica muy útil debido a la rápida adquisición de las imágenes y a un menor coste relativo. Además, ofrece una calidad superior en cuanto a la obtención de imágenes de hueso y una mayor sensibilidad al ser comparada con la radiografía o la resonancia magnética [5]. La Tomografía Computarizada (TC) mejorada sin contraste también se ha utilizado para medir la longitud del osteosarcoma apendicular, siendo la característica de la TC el mejorpredictor de la longitud del tumor de las anomalías intramedulares/endostales [23]. Se ha demostrado que las imágenes avanzadas como la Tomografía Computarizada (TC) desempeñan un papel importante en la evaluación de la extensión del tumor para la planificación quirúrgica [25].

Las técnicas avanzadas de diagnóstico por imagen, sobre todo las TC, se recomiendan para muchos tumores del esqueleto axial, porque las imágenes transversales y tridimensionales dan más información al cirujano veterinario paravalorar si es posible la cirugía y, si es así, el alcance necesario de la cirugía paralograr un resultado favorable [15]. El estudio tomográfico computarizado es útil para la estadificación de los pacientes con osteosarcoma y es importante para determinar el pronóstico debido a que permite al tutor tomar una decisión informada sobre el tratamiento [24]. Por otro lado, el pronóstico para los pacientes caninos diagnosticados con osteosarcoma depende de muchos factores, incluidos entre otros, el tamaño del tumor, la metástasisdel tumor, el

recuento de monocitos, la ubicación del tumor primario. Esta tecnología es una modalidad de diagnóstico por imágenes que combina imágenes funcionales y anatómicas con el uso de un fármaco radiactivo y la reconstrucción en 3D de las imágenes anatómicas lo cual es significativamente útil para detectar ganglios linfáticos metastásicos [23]. Es importante tener en cuenta que el tipo de tumor no se puede determinar basándose únicamente en el diagnóstico por imágenes por lo que siempre se requiere la realización de una biopsia para el diagnóstico definitivo. Es igualmente necesario considerar los hallazgos de diagnóstico por imágenes a la luz de las características clínicas incluida la ubicación del tumor y los hallazgos histopatológicos [24].

Con base en los preceptos supra citados, este reporte tiene por objetivo: describir y discutir las características clínicas, hallazgos imagenológicos de la Tomografía Computarizada y la toma de decisiones clínico-terapéuticas de un caso de osteosarcoma de hueso cigomático en un canino adulto de raza bulldog francés. Se considera que este reporte puede ayudar a los clínicos veterinarios a ampliar su lista de diagnósticos diferenciales al abordar lesiones óseas y a la ciencia veterinariabrindando evidencia para el estudio oncológico.

Evaluación del paciente

Anamnesis

Un perro de raza bulldog francés de 5 años esterilizado con un peso de 6.5 kg, es llevado para consulta en la Clínica de Especialidades Veterinarias del Country (Cevec) de la ciudad de Bogotá, Colombia. El paciente presentaba dolor al tacto de una protuberancia en la periferia de la órbita derecha con dos meses de evolución.

Hallazgos al examen clínico

En el examen clínico se evidenció la protuberancia en la región de la periferia de la órbita derecha asociada posiblemente a la estructura ósea cigomática y dolor a la

palpación de la zona afectada. No hubo otros hallazgos relevantes. Se recomendó inicialmente exámenes hematológicos, químicas sanguíneas y radiografía de cráneo. Se programaron los exámenes mencionados, pero los tutores no asistieron a la cita.

Los propietarios retornaron a consulta con el paciente ocho meses después y fue evidente el crecimiento de la lesión. Sin embargo, en el examen clínico no se evidenció dolor a la palpación. El resto de los sistemas evaluados se encontraron normales. Se procedió a la toma de exámenes sanguíneos y la toma de imágenes radiográficas de cráneo sin sedación. Estas, a pesar la identificación de la lesión, los cambios radiológicos no eran fácilmente notorios. A Lo cual, se programó una tomografía computarizada de cráneo simple y contrastada bajo sedación. Según hallazgos de imágenes tomográficas, se recomendó toma de biopsia de la lesión.

Ayudas diagnósticas

Para la preparación previa a los procedimientos de imagen del paciente se realizaron exámenes de sangre (hemograma y químicas sanguíneas). (Tabla 1 y 2). No se evidenciaron en los resultados de los exámenes alteraciones significativas.

Tabla 1 Resultados hematológicos y químicas séricas.

CUADRO HEMÁTICO					
	VAL. MÍNIMO	VAL. MÁXIMO	RESULTADO	UNIDAD	OBSERVACIONES
RBC	5,5	8,5	7,2	10^{12}	GLOBULOS ROJOS NORMOCITICOS NORMOCROMICOS
HEMATOCRITO	37	55	51	%	
HEMOGLOBINA	120	180	159	g/L	
VCM	60	77	70	Fl	
HCM	20	25	22	pg	
CHCM	300	380	312	g/L	
RDW	12	16	15	%	
NORMOBLASTOS	0	2		%	
	VAL. MÍNIMO	VAL. MÁXIMO	RESULTADO	UNIDAD	OBSERVACIONES
WBC	6	17	**5,8**	$X10^9$ /L	LEUCOPENIA LIGERA.
	VAL. ABSOLUTO	RESULTADO	VAL. RELATIVO	RESULTADO	OBSERVACIONES
NEUTRÓFILOS	3,0 - 11,5 X 10^9/L	4,7	60 - 77 %	81	
LINFOCITOS	1,0 - 4,8 X 10^9/L	1,0	12 - 30 %	17	
EOSINÓFILOS	0 - 1,2 $X10^9$ /L		0 - 5 %		
MONOCITOS	0 - 1,0 $X10^9$ /L	0,1	0 - 8 %	2	
BASÓFILOS	0 - 0,2 X 10^9/L		0 - 1 %		
BANDAS	0 - 0,5 X 10^9/L		0 - 3 %		
	VAL. MÍNIMO	VAL. MÁXIMO	RESULTADO	UNIDAD	OBSERVACIONES
PLAQUETAS	175	500	296	X 10^9/L	
VPM	5,4	9,2	10,0	fL	
PROTEÍNAS	5,7	7,0	6,8	g/dl	

QUIMICA SANGUINEA					
	VAL. MÍNIMO	VAL. MÁXIMO	RESULTADO	UNIDAD	OBSERVACIONES
ALT	10	100	85,5	U/L	
CREATININA	0,5	1,4	0,7	mg/dl	

Se preparó el paciente para placa radiográfica de cráneo sin sedación (figura 1), En la placa radiográfica dorso ventral de cráneo tomada al paciente se evidenció un sobrecrecimiento óseo con osteólisis de hueso cigomático derecho; la lesión en la imagen radiológica no mostraba de forma evidente la magnitud y proporción adecuada de la lesión presente en el paciente.

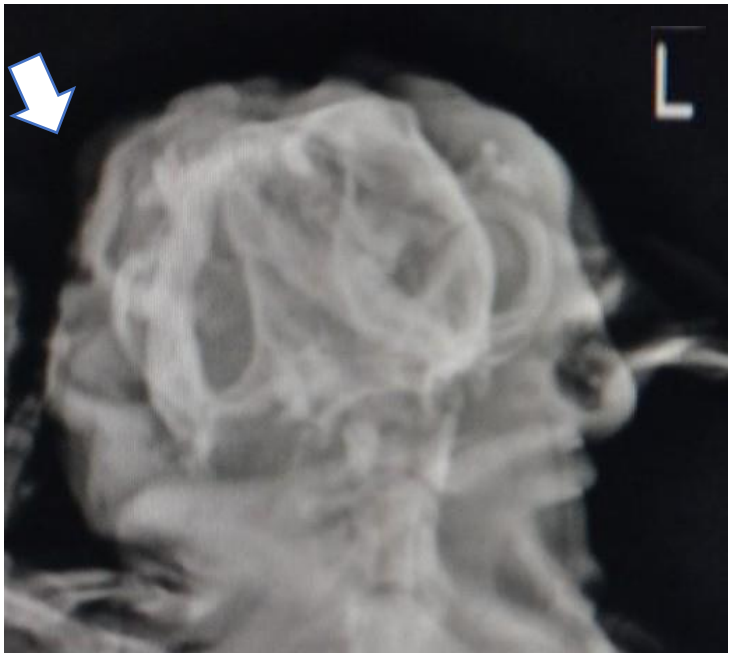

Figura 1. Placa radiográfica de cráneo en posicionamiento dorsoventral. Se observa (flecha blanca) características óseas agresivas asociadas a lisis cortical con márgenes irregulares y pobremente definidos.

En la tomografía computarizada de cráneo se utilizó un protocolo anestésico el cual se pre-médico con dexmedetomidina a 2 microgramos/kg, fentanilo a 2 microgramos/kg y ketamina a dosis analgésica a 0.5 miligramos/kg. Se realizó inducción con Propofol a 2 miligramos/kg hasta efectodeseado (pérdida del reflejo palpebral y tono mandibular), posteriormente se entubó para mantenimiento con isoflurano.

Las características del equipo tomográfico utilizado en este estudio son:

- Brightspeed elite select,

- General Electric,

- Hamburgo, Alemania.

Se adquirieron cortes transversales de 1 mm, cada 1 mm con reconstrucciones multiplanares (MPR)y 3D en ventanas para hueso y tejido blando antes y después de la aplicación intravenosa de 1 ml/kg con medio de contraste yodado ioversol (Optiray 320, Mallinckrodt Pharmaceuticals, St. Louis, EUA).

El análisis del examen tomográfico reportó a nivel del arco cigomático derecho en el aspecto lateral de la cresta facial hacia rostral, una lesión con bordes irregulares y densidad heterogénea (264 a 12.91 UH, aproximadamente) compatible con reacción perióstica mixta (espiculada y amorfa) y lisis infiltrante, aproximadamente 2,09 x 1,86x 1,72 cm y múltiples fragmentos óseos, que varían de tamaño, siendo el más grande de 2,77 x 3,72 x 3,59 cm. En la región infraorbitaria descrita se observaron múltiples fracturas patológicas a nivel del arco cigomático derecho involucrando la apófisis frontal, apófisis temporal, sutura temporocigomática y cresta facial, acompañada de aumento de volumen del tejido blando periférico.
Las demás estructuras correspondientes al esplacnocráneo se apreciaron dentro de la normalidad. En el encéfalo se aprecia dilatación de leve a moderada en los ventrículos laterales, el parénquima encefálico, oídos y región celar se observaron normales de igual manera, las estructuras de ambos oídos y de la región celar se observaron normales. (Figura 2 y 3).

Se considera compatible con lesión osteoprolierativa severa acompañada de fractura patológica; se recomienda tener en cuenta como diagnóstico diferencial proceso neoplásico. Se enlisataron también hallazgos secundarios los hallazgos:
-Inflamación de tejido blando asociado a la lesión (sin evidencia de infiltración),
-Ventriculomegalia y quiste de la cisterna cuadrigeminal pequeño”.

Una vez analizada la tomografía y en junta médica interdisciplinar se decidió realizar biopsia y estudio histopatológico de la lesión para confirmar el diagnóstico.

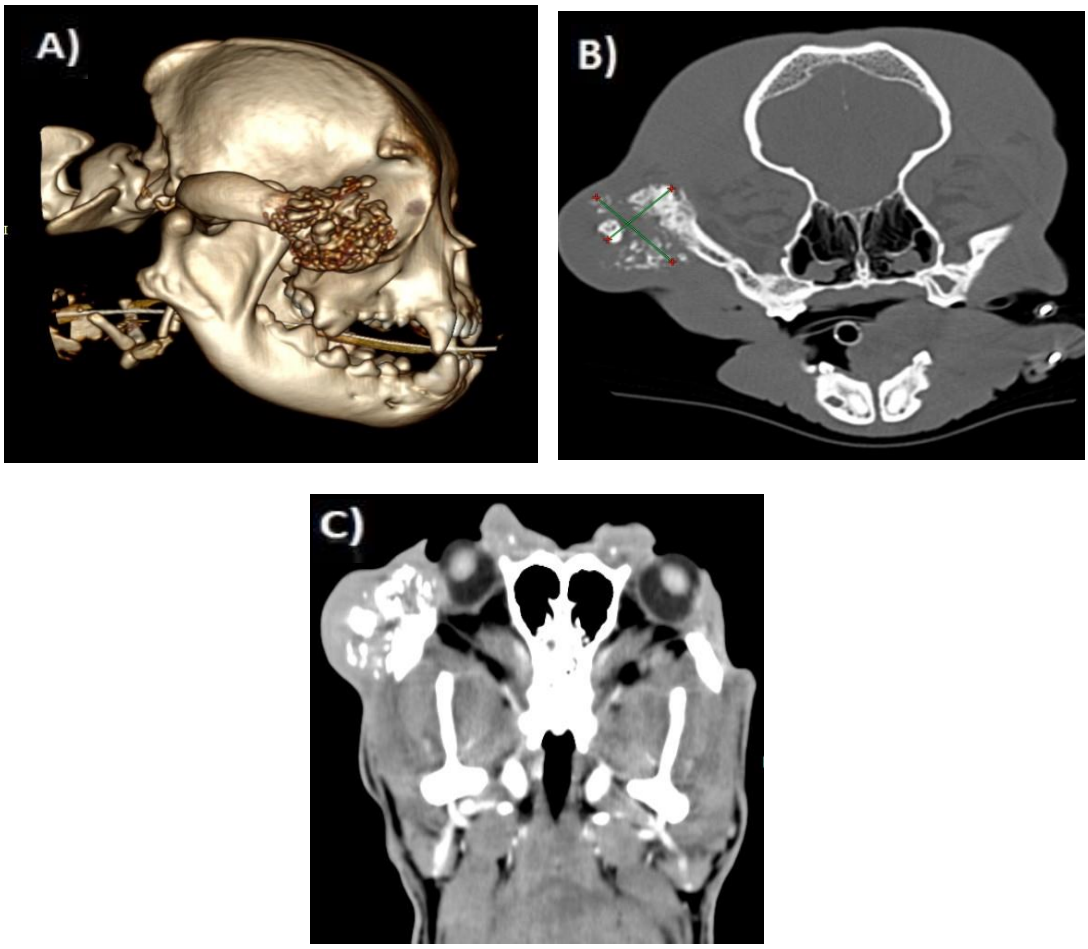

Figura 2. Imágenes de tomografía simple y contrastada de cráneo en canino bulldogfrancés de 5 años con lesión en región rostral del hueso cigomático. A) Reconstrucción 3D de cráneo vista lateral. B) Reconstrucción transversal de cráneo en ventana ósea. Se muestra lesión en el hueso cigomático derecho identificada porlas líneas verdes, que mide aproximadamente 2,7 x 1,9 x 2.5 cm. C) Reconstrucción dorsoventral de cráneo en ventana de hueso

Nueve días después se realiza la biopsia incisional del hueso cigomático bajo sedación comprobada la normalidad en los exámenes sanguíneos preanestésicos. El paciente se posicionó en decúbito esternal y el abordaje fue lateral derecho a nivel rostral sobre el arco cigomático. Se realizó incisión roma con bisturí número 15, se realizó avulsión

roma de tejido subcutáneo en la periferia del tejido sano y alterado del arcocigomático y con pinza rounger se extrajeron 5 fragmentos de tejido óseo que posteriormente se guardaron en un frasco con formol al 10%. Se cerró por planos con sutura vicryl 3.0 tejido muscular y subcutáneo y con sutura poliamida 3.0 en piel.Una semana después de la biopsia, en un control médico, se detectó aumento de tamaño de la lesión intervenida. Se realizó el retiro de la sutura y se decidió esperar el resultado del examen histopatológico antes de decidir cualquier tratamiento. A los 15 días de realizada la biopsia los resultados del examen histopatológicos fueron recibidos, pero no fueron concluyentes y se reportaron presuntivos asociados a osteosarcoma, osteoma, síntesis de hueso, resorción ósea.

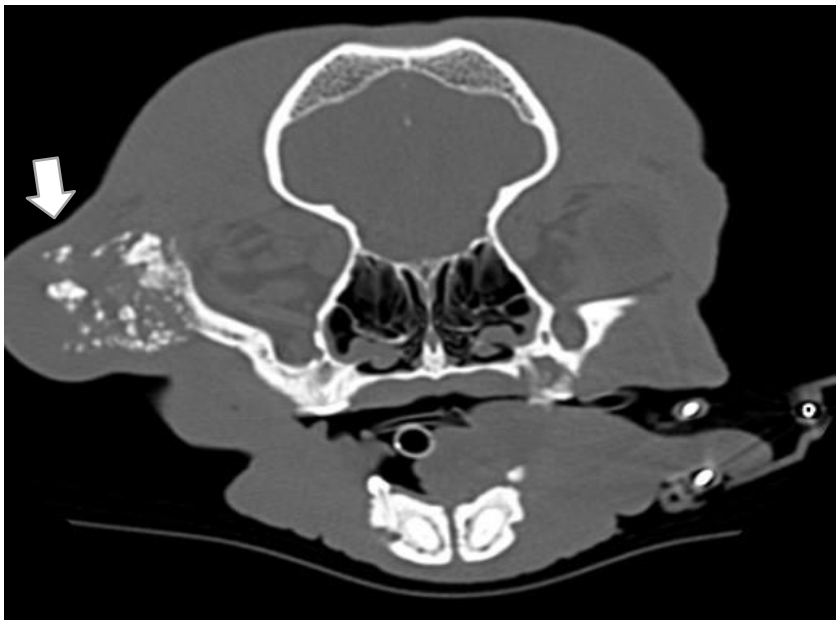

Figura 3. Reconstrucción dorsoventral de cráneo, donde la lesión osteoproliferativa (flecha blanca) está asociada a múltiples fracturas patológicas a nivel del arcocigomático derecho involucrando la apófisis frontal, apófisis temporal, sutura temporocigomática y cresta facial, acompañada de aumento de volumen del tejido blando periférico.

El crecimiento de la lesión continuó y en una revisión tres meses después de la primera biopsia, hubo aumento evidente de volumen, pero sin dolor a la palpación. Se decidió repetir la tomografía bajo anestesia general, manejando el protocolo anteriormente descrito en la primera tomografía. En comparación con el estudio previo en esta última tomografía se apreció un aumento en el tamaño de la lesión

osteoproliferativa, reacción perióstica amorfa predominantemente y pequeñas áreas de osteólisis a nivel del arco cigomático derecho (proceso frontal del hueso cigomático, proceso temporal del hueso cigomático, sutura temporocigomática, cresta facial y borde infraorbitario). La lesión midió aproximadamente 3,4 x 3,5 x 3,2 cm. Aumento de volumen con densidad heterogénea (57 a 84 UH), del tejido blando periférico (región cigomática, parpado inferior y superior), invadiendo región orbitaria y generando leve compresión del globo ocular ipsilateral. Las demás estructurasóseas del cráneo, la cavidad nasal, globo ocular izquierdo, los canales auditivos, las bullas timpánicas, las glándulas parótidas, sublinguales, mandibulares y los músculos del cráneo se aprecian dentro de la normalidad (Figura 4). Los linfonodos regionales (mandibulares y parotídeos) en el TAC realizado se reportaron con un aspecto normal.

El encéfalo (hemisferios cerebrales, cerebelo y tronco encefálico) se apreció dentro de la normalidad. Los ventrículos laterales se apreciaron con aumento moderado de volumen, sin signos asociados a hipertensión intraventricular. El III y IV ventrículos se observaron normales y cisterna cuadrigeminal levemente dilatada.

Se repite el procedimiento de biopsia bajo anestesia general y estudio histopatológico Teniendo en cuenta que el procedimiento de biopsia incisional dejo el tejido con un proceso inflamatorio considerable, Sé opto por realizar la toma de la biopsia mediante punción con aguja Jamchidi. El abordaje nuevamente fue lateral derecho a nivel rostral sobre el arco cigomático; se realizó incisión con hoja de bisturí número 11, mango número 3. Se utilizó una aguja Jamshidi de 8 mm y se realizaron 2 biopsias óseas de espesor completo sobre arco cigomático las cuales posteriormente se guardaron en un frasco con formol al 10%.

Después de la toma de biopsia se hizo cierre completo con sutura poliamida 3.0, puntos simples en piel con reporte de:

- Proceso inflamatorio crónico activo muy leve con pérdida de hueso,
- Mayor actividad de resorción ósea (osteoma/osteosarcoma) vs síntesis de hueso (no concluyente).

- Diagnóstico histopatológico más probable, osteosarcoma.

Desde la primera biopsia se prescribió manejo analgésico/antinflamatorio con firocoxib 5 mg/kg vía oral, cada 24 horas por 30 días, el cual continuó hasta nueva orden. Se tomaron placas radiográficas de tórax latera lateral derecha e izquierda y ventro dorsal para estadificación, en las cuales no se evidenció algún patrón metastásico o nodular de tamaño significativo hasta la fecha de ese estudio realizado (figura3).

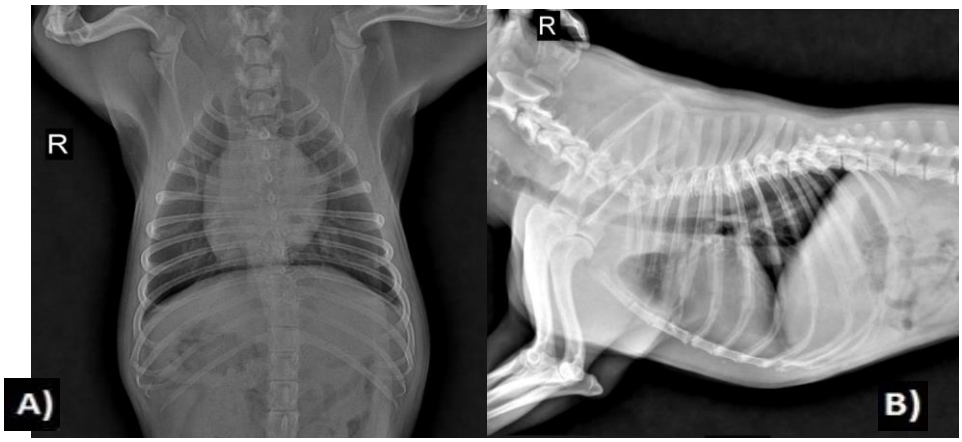

Figura 3. Imágenes de radiografía simple de tórax en canino bulldog francés de 5 años sin evidencia significativa de lesión o lesiones metastásicas A) Radiografía latero lateral derecha. B) Radiografía ventro dorsal.

Se sugirió un tratamiento quirúrgico, de la recesión de la lesión y posterior osteosíntesis con placa bloqueada de titanio. Propuesta basada en la reconstrucción 3D de la tomografía de cráneo (Figura 5).

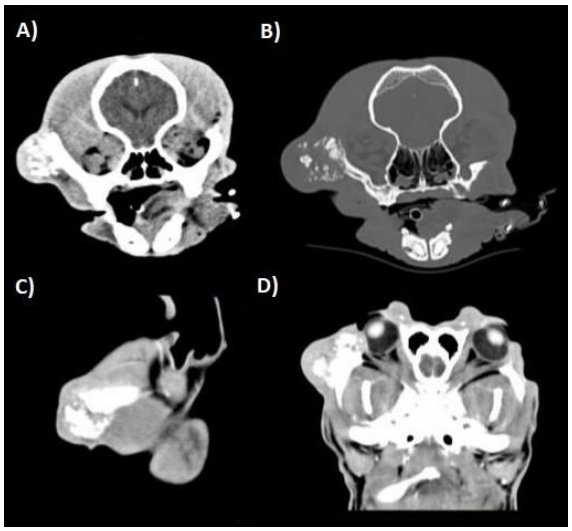

Figura 4. Imágenes de tomografía contrastada de cráneo en canino bulldog francés de 5 años con lesión en región rostral de hueso cigomático derecho. A) Reconstrucción transversal de cráneo en ventana de tejidos blandos. Masa en el hueso cigomático derecho, que muestra realce con el contraste, de aproximadamente 3,4 x 3,5 x 3,2 cm. B) Reconstrucción transversal en ventanaósea, evidencia de lesión lítica en el hueso cigomático derecho, con reacción perióstica y múltiples calcificaciones. C) Reconstrucción sagital, lesión en el hueso cigomático con crecimiento de tejido blando; D) Reconstrucción dorsoventral de cráneo que permite observar la invasión del espacio lateral de la órbita por la masacigomática y el desplazamiento del globo ocular sin invasión de la cámara vítrea.

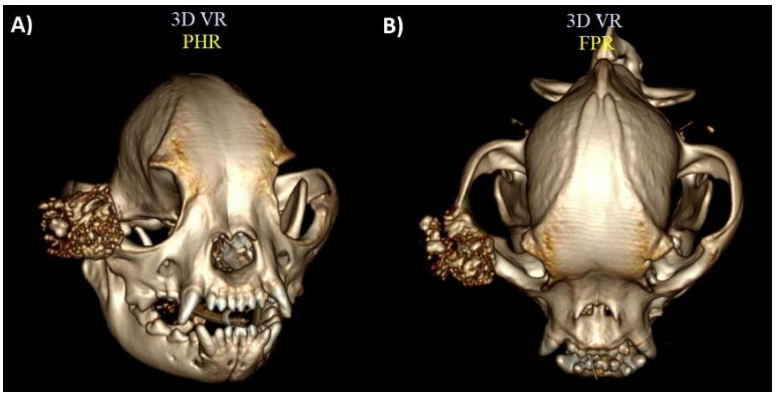

Figura 5. Imágenes de reconstrucción volumétrica 3D (VR) de tomografía de cráneo. A) Vista transversal de cráneo, B) Vista dorsal de cráneo. Véase en región cigomática derecha la masa, con osteólisis, reacción perióstica, múltiples calcificaciones e invasión de la órbita.

Pese a la propuesta e interés del equipo médico, los propietarios deciden no realizar la intervención quirúrgica, debido a los riesgos y costos asociados. Consecuentemente se decide realizar solamente seguimiento a pesar de que la lesión seguía con crecimiento. Se desconoce lo sucedido posteriormente con el paciente debido a que no regresó a los controles recomendados por el área clínica.

Discusión

Aunque el osteosarcoma es uno de los tumores más comunes en caninos y tiene una mayor presentación en pacientes geriatras, no se debe hacer a un lado a pacientes jóvenes ya que su presentación en este grupo etario es posible. Por lo cual seconsidera de importancia el reporte de este tipo de casos principalmente cuando se conoce que esta patología es de comportamiento agresivo, de rápido crecimiento y gran potencial metastásico lo cual requiere un diagnóstico acertado, ordenado y temprano [(10)]. Sin embargo, si bien se sabe que el osteosarcoma en general es una enfermedad con progresión local rápida y mortalidad debido a la metástasis pulmonar temprana, comparativamente, se ha postulado que los osteosarcomas que afectan al esqueleto axial pueden tener un comportamiento biológico diferente a los que afectan al esqueleto apendicular (26). Se ha encontrado que el osteosarcoma oral y maxilofacial que progresa lentamente y muestra una menor tendencia a metastatizar que otros subtipos axiales y este comportamiento metastásico diferencial entre los subtipos de osteosarcoma da como resultado una diferencia en el pronóstico, así como la respuesta esperada al tratamiento [(25)].

Uno de los factores pronóstico más conocidos para el osteosarcoma es la Fosfatasa Alcalina Sérica (FAS). La elevación de la FAS está claramente asociada con un pronóstico reservado en perros con osteosarcoma. Una elevación de la fosfatasa alcalina total (sérica) o de la isoenzima ósea (> 110 U/l o > 23 U/l, respectivamente) [(17)], la fosfatasa alcalina sérica elevada se ha asociado con un mal pronóstico en perros con osteosarcoma apendicular [(25)]. Sin embargo, es un limitante informativo en este reporte de caso al no medirlo en la química sanguínea correspondiente. Un estudio resiente relaciona que la falta de biomarcadores clínicamente relevantes puede reflejar

una complejidad biológica de la AOS, pero también puede atribuirse a estudios de bajo poder estadístico, falta de tratamiento consistente y otros criterios de inclusión [28]. Dentro de ese análisis de biomarcadores, han demostrado genes implicados en la adhesión celular, la remodelación del citoesqueleto, la respuesta inmunitaria, la señalización de AMPc/proteína quinasa A (PKA), la fosforilación oxidativa y el desarrollo óseo para expresarse de forma diferencial.

Las imágenes radiológicas obtenidas de cráneo manifiestan alteraciones osteoproliferativas en el hueso cigomático sugerentes a reacción osteolítica agresiva y en las lesiones provocadas por osteosarcomas muestran características tales como una lisis cortical moteada o apolillada con márgenes irregulares y pobremente definidos (osteolisis y osteoproliferación)[17], pero, el uso de la radiografía sola puede ser inadecuado e insuficiente para determinar los bordes microscópicos de los tumores en algunos casos, lo que puede contribuir a la recurrencia local del tumor [24]. Radiográficamente, el osteosarcoma presenta unavariación de patrones líticos, mixtos o productivos. Sin embargo, las lesiones no son patognomónicas y pueden ocurrir patrones similares con otros tumores óseos. Además, la apariencia radiográfica es dinámica y puede cambiar con el tiempo [25]. La Tomografía Computarizada (TC) se usa a menudo para la estadificación pulmonar en perros con neoplasia y es más sensible que las radiografías torácicas [22].

En TC se recomiendan para muchos tumores del esqueleto axial porque las imágenes transversales y tridimensionales dan más información al cirujano veterinario para valorar si es posible la cirugía [15]. La TC es la modalidad de imagen preferida para la planificación de biopsias en la región maxilofacial para evaluar la afectación de la articulación temporomandibular y las estructuras paranasales [25]. Pero, la sensibilidad de la TC puede verse afectada por el grosor del corte y el tamaño de la lesión. Además, el TC en perros genera una gran cantidad de imágenes y se ha demostrado que la fatiga del lector en radiología humana reduce el diagnóstico [22]. La extensión delrealce anormal del contraste puede ser un predictor deficiente de la longitud del tumor y la modalidad de imagen ideal para la estadificación del osteosarcoma canino es la

especificidad de la tomografía computarizada [23].

La consideración de tomar biopsia ósea se sugiere en este tipo de procesos y es de vital importancia que en los casos donde existen lesiones atípicas, o también, con localizaciones poco comunes. Se puede obtener un diagnóstico preoperatorio de tumores óseos realizando una aspiración con aguja fina (AAF) o una biopsia incisional de la lesión [23]. Tener en cuenta que pesar de realizarse biopsias óseas obtenidas mediante técnicas de biopsia incisional abierta, con aguja cerrada o con trépano, este procedimiento es bastante invasivo y aumenta el riesgo de fractura patológica [28].

Se debe tener presente que la transición de células neoplásicas a no neoplásicas es muy cercana si se realiza un corte superficial y poco profundo, dificultando la diferenciación celular [23] Esto puede reducir la apreciación de la verdadera extensión de la neoplasia. Además, el no cuantificar el número de cortes de parafina que se seccionaron antes de llegar realmente al hueso puede resultar en una leve sobreestimación o subestimación de las mediciones y hallazgos histopatológicos [22]. A pesar de que el resultado histopatológico no subclasifica el osteosarcoma se menciona que dicha clasificación existente histológica y el grado en relación con el pronóstico no están claras, ya que se ha informado que la clasificación no es beneficiosa como predictor del resultado del tratamiento [27].

Tanto en humanos como en perros, el tratamiento para la AOS implica cirugía para extirpar tumores primarios y, en ocasiones, metástasis a distancia, combinada con quimioterapia neoadyuvante y/o adyuvante [24]. Varios agentes de quimioterapia adyuvantes, incluidos adriamicina, carboplatino, cisplatino, ciclofosfamida y combinaciones de estos, se han utilizado en casos en los que se sospecha o se documenta una resección tumoral incompleta [25]. Las alternativas terapéuticas en caninos dependen del diagnóstico temprano y de las herramientas de imagen utilizadas para su valoración, como en este caso, lo es la tomografía computarizada, que facilitó el abordaje diagnóstico, y sugirió una alternativa quirúrgica. La ubicación específica del tumor en el esqueleto axial puede influir en el pronóstico, la respuesta altratamiento, el

resultado y el potencial metastásico. El pronóstico aparentemente mejor asociado con los tumores se le puede atribuir a su facilidad para la detección temprana [21]. Sin embargo, hay que destacar que el riesgo de desarrollar un tumor óseo nuevamente tras la reparación de una fractura o un reemplazo total del hueso afectado es alto [8].

La resección en bloque es adecuada para el osteosarcoma parosteal y la displasia fibrosa del arco cigomático debido a la facilidad de acceso y su malignidad de bajo grado. El crecimiento lento y la actividad biológica benigna de la masa permiten un resultado exitoso, incluso con una escisión incompleta [20]. Desafortunadamente, los defectos grandes del arco cigomático pueden causar deformidades estructurales y funcionales debido a la pérdida del marco mediofacial y la disminución del soporte lateral del ojo [21]. Los implantes, incluidas las placas y el alambre de cerclaje ofrecían suficiente rigidez, pero, eran técnicamente exigentes porque requerían contorneado intraoperatorio. El uso de implantes también puede aumentar el riesgo de infección, inflamación y exposición [21].

La resección quirúrgica amplia para el control local es el tratamiento recomendado para el osteosarcoma oral y maxilofacial en perros. Además, la radioterapia y la quimioterapia también se usan en menor grado con resultados variables [25]. En el campo de la cirugía maxilofacial, la reconstrucción basada en impresión 3D es una tecnología emergente en la que se requiere la creación de una anatomía única y específica del paciente y ahora, está comenzando a estudiarse y usarse en medicina veterinaria y se requieren más estudios para optimizar las propiedades osteoconductivas y osteoinductivas del andamio a pesar de la alta osteoconductividad [22].

Las quimioterapias y procedimientos quirúrgicos planteados para el AOS tienden a ser los más convencionales para este tipo de lesiones [29], pero estudios experimentales, mencionan que hasta ahora en medicina veterinaria solo se han realizado unos pocos estudios que incluyen nanopartículas para el tratamiento de la AOS, incluido el uso de cisplatino encapsulado en liposomas. Los liposomas como nanoportadores deberían

liberar lentamente el fármaco de antraciclina en el ambiente ácido del tejido neoplásico y deberían permitir alcanzar una mayor concentración del fármaco en el tejido tumoral de acuerdo con el efecto de retención y permeabilidad [1].

Es de considerar que, además de los huesos afectados en cada animal por esta patología y las deformaciones responsables de dolor o de las alteraciones funcionales presentadas, la efectividad de los procedimientos quirúrgicos está relacionada con la edad y la evolución, y tiene una respuesta muy variable, es por esto que se debe realizar un riguroso examen físico, incluyendo un examen ortopédico, para evidenciar cualquier anomalía (posible metástasis ósea o cualquier enfermedad ortopédica concomitante) [5]. Aunque los tutores en este caso se negaron a acceder al tratamiento quirúrgico planteado, habría sido de interés médico el que se hubiese podido desarrollar la técnica quirúrgica propuesta en el paciente para evaluar la respuesta y lograr tener un caso concluyente, en cuanto a la evolución final se refiere.

Conclusión

El reporte de casos como el de este tipo de osteosarcoma del hueso cigomático en un perro joven de raza braquiocefálica, puede permitir ampliar el horizonte diagnóstico de los clínicos de pequeños animales. La aplicación diagnóstica de la tomografía computarizada tiene una importancia significativa y a una mayor visualización de las lesiones con mayor detalle de la zona afectada en comparación con la radiografía. Además, determina un pronóstico con mayor relevancia frente a la extensión de la lesión y su gravedad relacionada con el compromiso de estructuras adyacentes y metastásicas. Es de destacar que, con base a los hallazgos tomográficos del paciente, es fundamental que los médicos especializados realicen biopsias e histopatología, pues a pesar de que la tomografía muestra con mayor detalle estas lesiones, no es posible determinar el estadio y características celulares de la lesión. Dicho lo anterior, la importancia de un adecuado abordaje para la toma de la biopsia va a depender del corte y profundidad de la toma de la muestra de la zona afectada. También, estudios recientes de biomarcadores muestran el potencial para predecir la respuesta del paciente a la terapia, la capacidad metastásica de la afección y permitir una terapia personalizada. A

pesar de que, en este paciente no se pudo seguir con el tratamiento quirúrgico planteado, se ha demostrado en la literatura y en ciertos reportes de caso, que la aparición de estas lesiones en el hueso cigomático y su extirpación quirúrgica, con reemplazo de la estructura afectada es factible.

Estudios adicionales, valoran el éxito de la integridad estructural y funcional del arco cigomático después de una cigomectomía amplia sin complicaciones y es adicional a esto y relevante resaltar que, según la ubicación anatómica de la lesión, su detección temprana y una adecuada extirpación quirúrgica completa, seguidas de un adecuado tratamiento médico posterior, conllevan a un mejor pronóstico del paciente.

Referencias

1. Szewczyk M, Lechowski R, Zabielska K. What do we know about canine osteosarcoma treatment? Review. Vet Res Commun. 2015; 39(1): 61-7.

2. Phillips JC, Stephenson B, Hauck M, Dillberger J. Heritability and segregation analysis of osteosarcoma in the Scottish deerhound. Genomics. 2007; 90(3): 63-354.

3. Mayer MN, Grier CK. Palliative radiation therapy for canine osteosarcoma. Can Vet J. 2006; 47(1): 263-265.

4. Esmaili MR, Vafaei R, Masoudifard M, Nasiri SM, Salimi A. Aggressive chondroblastic osteosarcoma in a dog: A case report. Vet Res F. 2019; 10(4): 361-364.

5. Belda B, Lara A, Lafuente P. Osteosarcoma apendicular canino: ¿qué opciones tenemos? Clin Vet. Peq. Anim. 2016; 36 (4): 241:255.

6. Karnik KS, Samii VF, Weisbrode SE, London CA, Green EM. Accuracy of computed tomography in determining lesion size in canine appendicular osteosarcoma. Vet Radiol Ultrasound. 2012; 53 (3): 1-14.

7. Adamany JL, Cross GF, Gardner D, Dunning MD. Preliminary investigation of urine N-telopeptide concentration as a biomarker of bone resorption in dogs receiving glucocorticoids: Urinary NTx in glucocorticoid treated dogs. J. Small Anim. Pract. 2017; 58 (7): 7-403.

8. Edmunds GL, Smalley MJ, Beck S, Errington RJ, Gould S, Winter H, et al. Dog breeds and body conformations with predisposition to osteosarcoma in the UK: a case-control study. Canine Med Genet. 2021; 8(1): 1-22.

9. Noronha TG, Hough JE, Casarin CR, Oliveira VR, Tinucci CM. Osteosarcoma periosteal en perro - Informe de caso. Rev.MVZ Córdoba. 2018; 23(3): 6878-6887.

10. Morello E, Martano M, Buracco P. Biology, diagnosis and treatment of canine appendicular osteosarcoma: Similarities and differences with human osteosarcoma. Vet J. 2011; 189(3): 268-277.

11. Dickerson ME, Page RL, LaDue TA, Hauck ML, Thrall DE, Stebbins ME, et al. Retrospective Analysis of Axial Skeleton Osteosarcoma in 22 Large-Breed Dogs. J Vet Intern Med. 2001; 15(120): 120-124.

12. Duckett ME, MacDonald-Dickinson V, Dickinson RM. Extraskeletal osteosarcoma associated with a benign hair follicule tumor in a dog. Case Report. Can Vet J. 2020; 61(5): 525-529.

13. Flores AJ. Descripción de tres casos clínicos de osteosarcomas en perros. Clin Vet Peq Anim [Internet] 2009; 17(4): 1-8 [consultado 2021 May 22] Disponible en:https://ddd.uab.cat/pub/clivetpeqani/11307064v17n4/11307064v17n4p227.pdf

14. Belda B, Lara A, Lafuente P. Ostesarcoma apendicular canino: ¿Qué opciones tenemos?. Clin Vet Peq Anim [Internet] 2016. 36 (4): 1-18 [consultado 2021 May 22] Disponible en: https://www.clinvetpeqanim.com/img/pdf/2003189349.pdf.

15. Unzueta A, Sever J.R. Posicionamientos Radiológicos. Zaragoza: Servet; 2008.

16. Kang K-W, Shim J-H, Kim H-J, Hyung J-K. Zygomatic arch reconstruction with a patient-specific polycaprolactone/beta-tricalcium phosphate scaffold after parosteal osteosarcoma resection in a dog. Case Report. Veterinary Surgery. 2022; 51(8):1319-1325.

17. Gold R, Oliveira F, Pool R. Zygomatic Arch Parosteal Osteosarcoma in Dogs and a Cat. Veterinary Pathology. 2019; 56 (2): 274-276.

18. Dickerson M, Page R.L, LaDue T, Hauck M.L, Thrall D.E, Stebbins M.E, Price S.G, et al. Retrospective Analysis of Axial Skeleton Osteosarcoma in 22 Large-Breed Dogs. J Vet Intern Med. 2011; 15 (1):120-124

19. Karnik K.S, Samii V.F, Weisbrode S.E, London C.A, McGreen E. Accuracy of Computed Tomography in Determining Lesion Size in Canine Appendicular Osteosarcoma. Vet Radiol Ultrasound. 2012; 53 (3): 1-14.

20. Davis G.J, Kapatkin A.S, Craig L.E, Heins G.S, Wortman J.A. Comparison of radiography, computed tomography, and magnetic resonance imaging for evaluation of appendicular osteosarcoma in dogs. JAVMA. 2002; 220 (8): 1-16.

21. Slinkard P.T, Randall E.K, Griffin L.R. Retrospective analysis of use of fluorine-18 fluorodeoxyglucose-positron emission tomography/computed tomography (18F-FDG PET/CT) for detection of metastatic lymph nodes in dogs diagnosed with appendicular osteosarcoma. Can J Vet Res. 2021; 85 (2): 131–136.

22. Talbott J.L, Boston S.E, Milner R.J, Lejeune A, Souza C, Kow K, et al. Retrospective Evaluation of Whole Body Computed Tomography for Tumor Staging in Dogs with Primary Appendicular Osteosarcoma. Vet Surg. 2017; 46 (1): 75-80.

23. Faletti T, Seguin B, Selmic LE,Lapsley J, Worley D, Griffin M,Tremolada G. Potential Seeding From Fine-Needle Aspiration of an Axial Osteosarcoma: A Case Report. Front. Vet. Sci. 2022; 9 (1): 1-5.

24. Simpson S, Dunning MD, de Brot S, Grau-Roma L, Mongan NP, Rutland CS, et al. Comparative review of human and canine osteosarcoma: morphology, epidemiology, prognosis, treatment and genetics. Acta Vet Scand. 2017; 59 (1):71

25. Farcas N, Arzi B, Verstraete F.J.M. Oral and maxillofacial osteosarcoma in dogs: a review. Vet Comp Oncol. 2014; 12 (3):169-80.

26. Heyman SJ, Diefenderfer DL, Goldschmidt MH, Newton CD. Canine axial skeletal osteosarcoma. A retrospective study of 116 cases (1986 to 1989). Vet Surg. 1992; 21 (4):304-10

27. Loukopoulos P, Robinson WF. Clinicopathological relevance of tumour grading in canine osteosarcoma. J Comp Pathol. 2007; 136 (1):65-73.

28. Luu AK, Wood GA, Viloria-Petit AM. Recent Advances in the Discovery of Biomarkers for Canine Osteosarcoma. Front Vet Sci. 2021; 1 (8): 1-11.

29. Parzefall B, De Decker S, Carvalho S, Terry R, Leach J, Smith KC, et al. Axial Multicentric Osteosarcoma in an English Cocker Spaniel. J Vet Intern Med. 2016; 30 (5): 1720-1725.