Guía Clínica para el Manejo de Caninos Impactados: Una Revisión de Literatura

Maria Camila Restrepo-Restrepo[1]; Laura Velásquez- Baena[1]; Adriana Santamaria -Villegas[1]

[1]Facultad de Odontología, Universidad CES, Medellín, Colombia.

Definición.....5
Prevalencia 6
Etiología 6
Diagnóstico 8
4.1 Examen Clínico
4.1.1 Inspección visual
4.1.2 Palpación
4.2 Radiografía panorámica
4.2.1 Índice de Lindauer
4.2.2 índice de Power y short
4.2.3 Índice de Warford
4.2.4 Inteligencia artificial
4.2.5 Caninos mandibulares
4.3 Tomografía cone beam
4.4 Radiografía periapical
Tratamiento 16
5.1 Observación
5.2 Guía de erupción y expansión
5.2.1 Guía de erupción
5.2.2 Expansión
5.3 Tracción ortodóncica / biomecánica
5.3.1 Técnicas quirúrgicas
5.3.2 Caninos impactados por vestibular
5.3.3 Caninos impactados por palatino
5.3.4 Tracción - biomecánica
5.3.4.1 Fisher y col: Sistema de cantilever
5.3.4.2 Park y col: Minitornillos
5.4.4.3 Schubert y col: Sistema Easy-Way-Coil
5.4 Extracción del canino
Pronóstico 25
Complicaciones 27
Conclusion.....28
Referencias.....29

PALABRAS CLAVE:

Diente impactado, Reabsorción radicular, Discrepancia dentoalveolar, Laterales cónicos y Tracción quirúrgica

PLANTEAMIENTO DEL PROBLEMA

Los caninos son los dientes con el trayecto de erupción más extenso dentro de la cavidad bucal. Su adecuada ubicación final es esencial para el desarrollo armonioso de la dentición, garantizando una oclusión funcional y contribuyendo a una estética dental óptima.

La impactación de los caninos es una condición que afecta la correcta erupción y alineación dental, comprometiendo la función masticatoria, la estética y la salud periodontal. Su prevalencia, especialmente en el maxilar superior, junto con la variabilidad en su tratamiento, representa un reto clínico significativo. La ausencia de protocolos unificados y métodos de diagnóstico precisos puede derivar en intervenciones prolongadas, complicaciones como reabsorción radicular y pérdida dentaria, o incluso la necesidad de extracción quirúrgica del canino afectado. Ante esto, resulta fundamental desarrollar estrategias de diagnóstico y tratamiento basadas en evidencia científica y tecnología avanzada. La optimización de estos protocolos permitirá mejorar la planificación del manejo clínico de los caninos impactados, reduciendo riesgos y mejorando los resultados del tratamiento.

JUSTIFICACIÓN

Esta investigación es relevante porque aborda una condición con una prevalencia significativa como es la impactación de caninos y sus consecuencias potenciales como reabsorción radicular, pérdida dentaria y complicaciones quirúrgicas. Además, la ausencia de protocolos estandarizados y la variabilidad en los enfoques terapéuticos evidencian la necesidad de establecer criterios claros basados en evidencia científica.

Desde una perspectiva académica y profesional, este estudio contribuirá al desarrollo de estrategias fundamentadas en nuevas tecnologías para el tratamiento y técnicas radiográficas avanzadas. Los hallazgos de esta revisión permitirán mejorar la planificación clínica, reducir los tiempos de tratamiento y evitar intervenciones innecesarias, beneficiando tanto a

profesionales de la odontología como a los pacientes. Así, este proyecto representa un aporte significativo al manejo eficiente de los caninos impactados, buscando soluciones que garanticen resultados más predecibles y seguros.

PREGUNTA DE INVESTIGACIÓN

¿Cómo pueden las técnicas diagnósticas y los protocolos clínicos optimizados mejorar la identificación temprana y el tratamiento eficaz de los caninos impactados, garantizando mejores resultados funcionales y estéticos?

OBJETIVOS

Objetivo General

Crear una guía clínica que ayude a los profesionales a plantear un enfoque de tratamiento basado en evidencia para mejorar el pronóstico de los caninos y dientes adyacentes en la práctica odontológica.

Objetivos Específicos

- Evaluar en la literatura científica los diferentes protocolos de diagnóstico y tratamiento de caninos impactados.
- Definir la impactación de caninos y su importancia en el desarrollo de la dentición y la oclusión.
- Determinar la prevalencia de caninos impactados y los factores asociados a su aparición.
- Evaluar los métodos de diagnóstico clínico y radiográfico utilizados para la detección temprana de caninos impactados y el papel de la inteligencia artificial para determinar el riesgo de impactación de los caninos.
- Analizar las diferentes opciones de tratamiento para la impactación canina, desde la observación hasta la tracción ortodóncica y la extracción.
- Identificar las posibles complicaciones derivadas de los caninos impactados y su impacto en la salud dental del paciente.

METODOLOGÍA

Se llevo a cabo una revisión de la literatura con base a las publicaciones científicas más relevantes publicadas desde el año 2000 hasta el año 2025, utilizando bases de datos como PubMed, Scopus, Web of Science, Google Scholar y Clinicalkey, incluyendo las palabras claves como “Diente impactado”, “Reabsorción radicular”, “Discrepancia dentoalveolar”, “Laterales cónicos” y “Tracción quirúrgica”, aplicando filtros de búsqueda por año de publicación, estudios en humanos y acceso a texto completo, sin restricción de idioma; posteriormente se revisó y clasifico la información en categorías como diagnóstico, tratamiento, complicaciones y pronóstico, fueron excluidos los reportes de caso, resúmenes y estudios realizados en animales; Se examinaron las listas de referencias de los artículos elegidos y se investigaron referencias relacionadas. Los estudios fueron seleccionados de manera independiente; finalmente se extrajeron los datos por parte del investigador y se redactó la guía actualizada describiendo los métodos diagnósticos, comparando la eficacia de los tratamientos como tracción ortodóncica, técnicas quirúrgicas y extracción de caninos impactados.

1. DEFINICIÓN

Los caninos son los dientes de la cavidad oral que tienen la vía de erupción más larga; la correcta erupción y posición final del canino es fundamental para el desarrollo de la dentición, asegurar una correcta oclusión y optimizar la apariencia estética del paciente. De hecho, se ubican en la zona anterior de la dentición, y la oclusión guiada por caninos es uno de los principales objetivos al final del tratamiento de ortodoncia en dentición permanente. El proceso de erupción comienza en la dentición mixta tardía, entre los 9 y 10 años, los caninos superiores permanentes erupcionan después del primer premolar, lo que aumenta el riesgo de erupción ectópica y de impactación; mientras que los caninos inferiores permanentes erupcionan antes de los primeros premolares lo que favorece su vía de erupción (Araújo Eustáquio A., 2015).

La impactación se define como la erupción fallida de un diente permanente con una raíz completamente desarrollada(Sathyanarayana et al., 2023) o el cese de la erupción de un diente causado por una barrera física durante su proceso de erupción, detectable clínica o radiográficamente, o debido a la posición anormal del mismo. (Upegui Zea et al., 2009);Un diente impactado está total o parcialmente cubierto por mucosa y el hueso durante más de dos años después del tiempo fisiológico de erupción (Coello Valarezo & Palmas, 2023).

La erupción anormal o la impactación del canino puede causar una mala posición y compromiso periodontal de los dientes adyacentes, pérdida del espacio del arco, reabsorción interna o externa de los dientes adyacentes o formación de quistes asociados con el diente impactado. El diagnóstico temprano y el manejo de los dientes impactados, es fundamental para obtener un resultado óptimo para el paciente (Beadnell, 2012).

Una manifestación de la impactación de los caninos mandibulares es la transmigración; Javid y Mupparapu definieron la transmigración como una condición en la que más del 50% de la longitud total del canino ha cruzado la línea media. La retención excesiva de los caninos primarios y la proclinación de los incisivos son los signos típicos de la transmigración de los caninos mandibulares (Sathyanarayana et al., 2023).

2. PREVALENCIA

Los caninos maxilares constituyen los segundos dientes impactados con mayor frecuencia después de los terceros molares. Se ha reportado una mayor incidencia en pacientes de sexo femenino, en caninos ubicados en vestibular, de manera unilateral y en el arco superior. (Lövgren et al., 2019). Diversos estudios han evidenciado que la prevalencia de caninos impactados varía ampliamente según el contexto geográfico y clínico. En Suecia, donde se aplica un protocolo de tratamiento interceptivo, se observó una prevalencia relativamente baja del 1.1%, con predominio de impactaciones palatinas (Lövgren et al., 2019). En contraste, en una muestra de pacientes coreanos con tratamientos ortodónticos, la prevalencia alcanzó el 13.6%, siendo el canino maxilar el diente más comúnmente afectado, con una mayor frecuencia de impactación vestibular (Choi et al., 2025). En América Latina, un estudio multicéntrico reportó una prevalencia del 1.7%, destacando el canino superior izquierdo como el más afectado (Tetay-Salgado et al., 2023). Estas cifras reflejan no solo diferencias en los métodos diagnósticos y criterios de inclusión, sino también en el acceso a tecnologías como la tomografía computarizada de haz cónico, que ha demostrado mejorar la precisión en la localización tridimensional de los caninos impactados (Grisar et al., 2019).

Se estima que los caninos mandibulares impactados tienen una prevalencia de 0.93%, con mayor frecuencia de impactación vestibular que lingual (Stabryła et al., 2021). Takahama y cols. encontraron que la impactación unilateral es el hallazgo más común, siendo el lado izquierdo el más afectado y su causa se asocia a la trasmigración canina mandibular con una prevalencia de 0.12% (Sathyanarayana et al., 2023).

3. ETIOLOGÍA

En la literatura se han descrito dos teorías para explicar la etiología de la impactación de los caninos, la teoría de la guía y la teoría genética (Richardson G, 2000). (Becker Adrian, 2007) proponen la teoría de la guía, en la que el canino maxilar sigue un trayecto de erupción guiado por la raíz del incisivo lateral, la ausencia o malformación de esta raíz interfiere con la

trayectoria normal del canino, lo que puede resultar en su impactación. Por otro lado, Peck y col, describen la teoría genética que plantea los factores genéticos como un origen primario de la impactación e incluye otras anomalías dentales posiblemente asociadas, como agenesia o microdoncia de incisivos laterales y aplasia de segundos premolares (Peck S, 1994).

Se han propuesto diferentes factores etiológicos para los caninos impactados **(Tabla 1).**

En una revisión sistemática del 2023, (Sathyanarayana et al., 2023)Sathyanarayana, identificaron que el factor etiológico más frecuente asociado a la impactación de caninos maxilares fue el apiñamiento (6,7%-74,5%), seguido de la presencia de canino deciduo retenido (4,8%-61,3%) y la presencia de odontoma o quiste (8,5%-29,41%).

Jacoby y col, encontraron que el 85% de los caninos impactados por palatino tenían espacio disponible para la erupción, mientras que solo el 17% de los impactados por vestibular presentaban espacio disponible (Manne Ranjit, 2012) . A partir de estos hallazgos, Bedoya y Park, concluyeron que la discrepancia en la longitud del arco constituye un factor etiológico relevante para la impactación por vestibular de los caninos (Bedoya & Park, 2009). Por otro lado, Sathyanarayana y col, encontraron que los caninos maxilares impactados palatinamente se asocian a factores hereditarios (Sathyanarayana et al., 2023). Además, Ariza y col, reportaron que las personas con caninos maxilares impactados, ya sea unilateral o bilateralmente, presentan dimensiones transversales maxilares significativamente reducidas en comparación con individuos sin impactación (Ariza Nicolas Arboleda, 2018).

Los caninos impactados por palatino se han asociado con agenesia o alteraciones morfológicas en los incisivos laterales. Yan y col, encontraron que los incisivos laterales presentaban dimensiones mesiodistales significativamente reducidas cuando los caninos estaban impactados por palatino. Además, evidenciaron mayor prevalencia de incisivos con morfología anómala, específicamente en forma de clavija (Yan et al., 2013).

El desplazamiento del germen dentario ha sido identificado como un factor etiológico relevante de la impactación de los caninos mandibulares. En particular, se ha observado que una rotación mesioangular u horizontal del germen, en presencia de una fuerza eruptiva significativa, puede favorecer su transmigración a través de la línea media mandibular.

Sathyanarayana y col, describieron, en una revisión sistemática, una serie de signos clínicos comúnmente asociados a la transmigración del canino mandibular. Entre estos hallazgos destacan la retención prolongada de los caninos deciduos, la proinclinación de los incisivos y el ensanchamiento de la sínfisis mandibular, los cuales pueden servir como indicadores tempranos de esta alteración (Sathyanarayana et al., 2023).

Tabla 1. Factores etiológicos de los caninos impactados (Coello Valarezo & Palmas, 2023).

Factores locales	1. Discrepancias en el tamaño del diente y la longitud del arco. 2. Retención prolongada o pérdida temprana del canino deciduo. 3. Anquilosis del canino deciduo. 4. Formación quística o neoplásica. 5. Dilaceración de la raíz. 6. Incisivo lateral en forma de clavija. 7. Dientes supernumerarios. 8. Iatrogénica. 9. Traumática. 10. Idiopática. 11. Lesiones inflamatorias o patológicas.
Factores sistémicos	1. Deficiencias endocrinas. 2. Irradiación. 3. Deficiencias nutricionales. 4. Anemia. 5. Síndromes. 6. Infección (tuberculosis).
Factores genéticos	1. Posición anormal del germen del diente. 2. Fisura alveolar.

4. DIAGNÓSTICO

El diagnóstico temprano de caninos impactados se fundamenta en una combinación de evaluación clínica, radiográfica e imagenología avanzada (Philip-Alliez & Le Gall, 2025). Lo ideal es examinar al paciente entre los 8 - 9 años de edad y establecer el riesgo de impactación de los caninos, esto es importante para la planeación del tratamiento, cuando se diagnostica una posición alterada en la vía de erupción del canino, se puede realizar desde la observación y seguimiento del diente mediante el examen clínico y radiográfico hasta una tracción ortodóncica, asegurándose principalmente que mejore su vía de erupción y que no genere reabsorciones a los dientes adyacentes (Aras et al., 2011), migraciones dentarias y tratamientos quirúrgicos complejos (Philip-Alliez & Le Gall, 2025).

4.1 EXAMEN CLÍNICO

El examen clínico debe incluir la evaluación de asimetrías en el proceso de erupción, la palpación de los relieves vestibulares y palatinos, así como el análisis de la movilidad de los dientes temporales y la presencia de diastemas (Philip-Alliez & Le Gall, 2025). Entre los signos clínicos que deben considerarse se encuentran: el retraso en la erupción del canino permanente, la retención prolongada de caninos deciduos después de los 12–14 años, la ausencia de la eminencia canina vestibular a partir de los 9 años, la inclinación distal del germen, la migración anómala y las alteraciones morfológicas de los incisivos laterales (Beadnell, 2012). Aunque la protuberancia vestibular suele indicar una erupción fisiológica del canino maxilar, su ausencia puede reflejar variaciones individuales en el desarrollo o una erupción tardía, sin implicar necesariamente una patología. No obstante, se recomienda complementar la exploración clínica con estudios radiográficos para confirmar el diagnóstico y establecer un plan de tratamiento adecuado (Bedoya & Park, 2009).

4.1.1. Inspección visual

Los signos clínicos que pueden indicar dientes impactados incluyen la falta de la protuberancia canina en el surco bucal a la edad de 9-10 años, dientes deciduos retenidos, retraso en la erupción de su sucesor permanente y asimetría en la exfoliación y erupción de los caninos. Los dientes deciduos retenidos después de los 13 años y sin movilidad significativa indican fuertemente el desplazamiento y la impactación de los caninos permanentes. Otro signo clínico es la inclinación y rotación del incisivo lateral; Los caninos impactados pueden hacer que el incisivo lateral también rote y en casos graves, el incisivo central también puede verse afectado (Grace Richardson, 2000).

4.1.2. Palpación

Se recomienda la palpación de la mucosa bucal y lingual, utilizando los dedos índices de ambas manos, para evaluar la posición de los caninos en erupción, el tiempo de erupción de un canino entre los 9 a 13 años, siendo que estos caninos son palpables entre 1 a 1,5 años antes de su erupción, la falta de la protuberancia del canino después de los 10 años es una indicación de que el diente está desplazado de su posición normal y es posible la impactación de los caninos. No se consideran significativas las asimetrías en niños menores de 10 años en el proceso alveolar, no obstante, en pacientes mayores de 10 años, una asimetría bilateral palpable muy clara; podría indicar que uno de los caninos permanentes está impactado o erupcionado de forma ectópica. (Coello Valarezo & Palmas, 2023)

4.2 RADIOGRAFÍA PANORÁMICA:

La radiografía panorámica se emplea como la principal técnica de imagen para la evaluación de los dientes impactados y las lesiones implicadas; Para el diagnóstico de los caninos mandibulares, la radiografía panorámica es la ayuda diagnóstica más común ya que sirve para confirmar la posición de los caninos permite identificar las inclinaciones dentales, pero en dos dimensiones, lo que puede generar superposición o distorsión de las estructuras , (P. P. K. K. Z. M. C. E. M. Stabryła Joanna, 2021). Se han descrito diferentes índices para evaluar el riesgo de impactación en la radiografía panorámica:

4.2.1 ÍNDICE DE LINDAUER:

Determina la impactación en función de la ubicación del canino respecto al lateral adyacente en cuatro sectores.

Sobre el incisivo lateral se trazan tres líneas: una tangente a la superficie distal, otra a la superficie mesial y la última, a nivel central, como una bisectriz. Estas tres dan origen a cuatro sectores: el I es distal a la tangente distal del lateral; el II está entre la tangente distal y la bisectriz; el III está entre la bisectriz y la tangente mesial, y el IV es mesial a la tangente mesial.

El pronóstico es favorable cuando la cúspide del canino se ubica en el sector I y empeora entre más mesial se encuentra la cúspide, con un riesgo de impactación del 87% en el sector III y del 99% en el sector IV. El 78% de los caninos impactados están localizados en el sector II, III, IV, cuanto más mesial sea la ubicación de la punta de la cúspide, mayor será la probabilidad de impactación (S J Lindauer 1, 1992) .

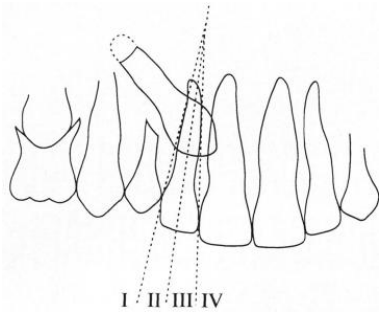

Figura 1. Índice de Lindauer.

4.2.2 ÍNDICE DE POWER Y SHORT:

Evalúa la angulación del eje longitudinal del canino con la línea media dental que pasa por la espina nasal anterior. Cuando el ángulo formado se encuentra entre 0 y 15° el pronóstico es favorable; entre 15 y 30° es regular; y cuando supera los 31° su pronóstico es malo. La inclinación puede llegar a ser un factor importante porque se ha comprobado que si un canino

se encuentra con una angulación mayor a 31º hacia la línea media se disminuye la posibilidad de que el permanente erupciona después de realizar la exodoncia del deciduo (Power SM, 1993).

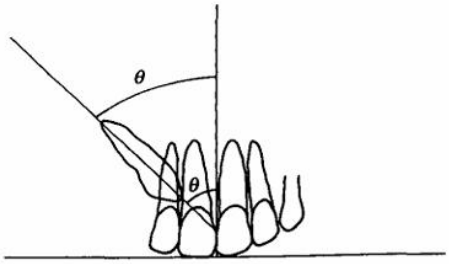

Figura 2. Índice de Power y Short.

4.2.3 ÍNDICE DE WARDFORD:

Determina el pronóstico de erupción basado en el ángulo formado entre la línea bicondilar y el eje longitudinal del canino. El pronóstico es favorable cuando el ángulo es mayor a 75°; regular entre 75° y 59° y malo cuando es menor a 59°.

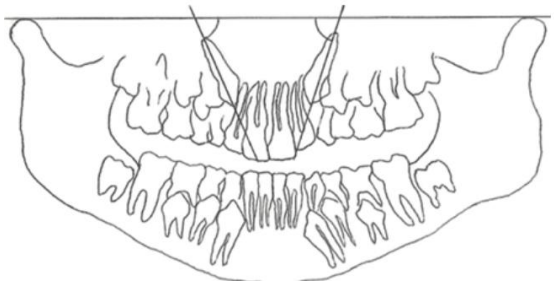

Figura 3. Índice de Warford.

4.2.4 Inteligencia artificial:

La inteligencia artificial (IA) se ha consolidado como una herramienta innovadora en odontología, especialmente en la detección automatizada de caninos maxilares retenidos mediante el análisis de radiografías panorámicas (PRs). Métodos como el aprendizaje automático (ML) y el aprendizaje profundo (DL) permiten extraer patrones relevantes de grandes volúmenes de datos, facilitando así decisiones clínicas más precisas (Veerasathpurush Allareddy 1, 2023). En el trabajo de (Abdulkreem Ali, 2024) se diseñó un modelo de redes neuronales convolucionales (CNN), concretamente SqueezeNet, que logró distinguir imágenes panorámicas con y sin caninos impactados con mayor exactitud al incorporar un recorte automatizado guiado por referencias anatómicas clave, como el incisivo central superior y la rama mandibular. Sin aplicar dicho recorte, el modelo alcanzó un AUC-ROC del 84%, mientras que con el recorte automatizado la precisión aumentó hasta un 96%, evidenciando que la localización previa de estructuras anatómicas mejora notablemente la

capacidad diagnóstica. Este método no solo agiliza el proceso clínico al minimizar la segmentación manual, sino que también marca un paso significativo hacia sistemas diagnósticos ortodónticos completamente automatizados, capaces de integrarse en la planificación terapéutica de forma reproducible y objetiva.

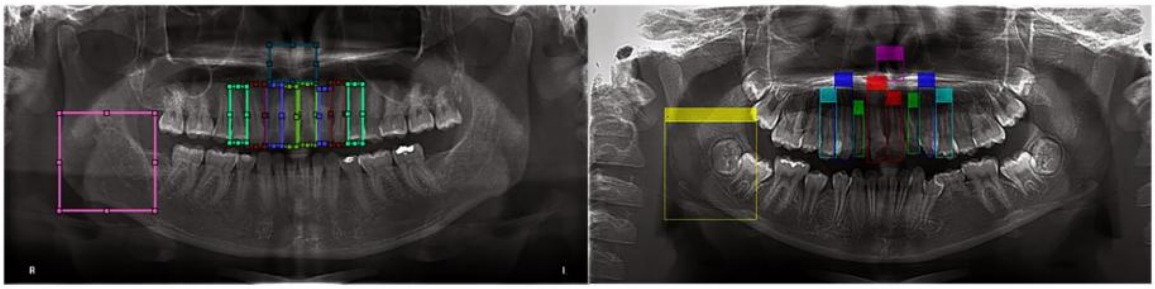

Figura 4. Puntos de referencia (incisivos centrales superiores, incisivos laterales, caninos, premolares, área nasal y rama mandibular) imagen de (Abdulkreem Ali, 2024)

4.3 TOMOGRAFÍA CONE BEAM:

La tomografía computarizada de haz cónico (CBCT) ha transformado el diagnóstico odontológico al permitir la recopilación precisa de información tridimensional sobre las estructuras dentales y óseas. En el contexto de los caninos maxilares impactados, la CBCT ofrece imágenes de alta resolución que permiten definir con exactitud la posición vestibular o lingual del diente, la ubicación vertical de la cúspide en relación con los dientes adyacentes, la presencia de reabsorciones radiculares o anomalías morfológicas, así como la distancia y angulación respecto a la línea media y la dirección de la vía de erupción. A diferencia de las imágenes bidimensionales convencionales, como la radiografía panorámica, la CBCT proporciona información diagnóstica en los planos sagital, axial y coronal sin superposición de estructuras, lo que mejora sustancialmente la precisión en la localización y caracterización del canino impactado (Grisar Koenraad, 2021).

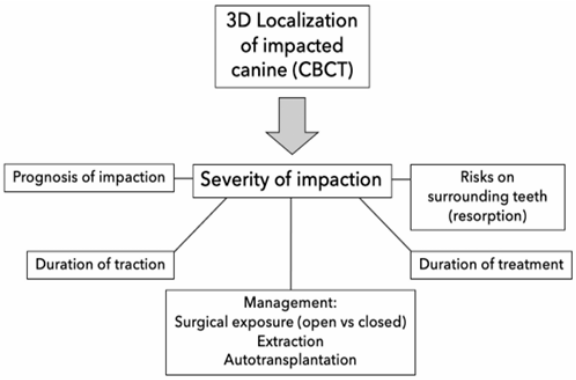

Figura 5. Localización 3D con CBCT, ilustración de (Farha Philippe, 2023)**.**

Además de la visualización cualitativa, la CBCT permite realizar mediciones lineales y angulares que enriquecen el análisis clínico. Entre las medidas lineales destacan: la distancia desde la cúspide del canino hasta la línea media en vista axial, el ancho de la corona en sentido bucolingual y mesiodistal, y la longitud del incisivo lateral desde el borde incisal hasta el ápice en vista sagital. Las medidas angulares incluyen la inclinación del canino al plano oclusal, su angulación respecto a la línea media y al incisivo lateral, tanto en vistas sagitales como coronales. Estas mediciones son fundamentales para planificar el tratamiento ortodóncico o quirúrgico, y permiten establecer criterios objetivos para la toma de decisiones clínicas.

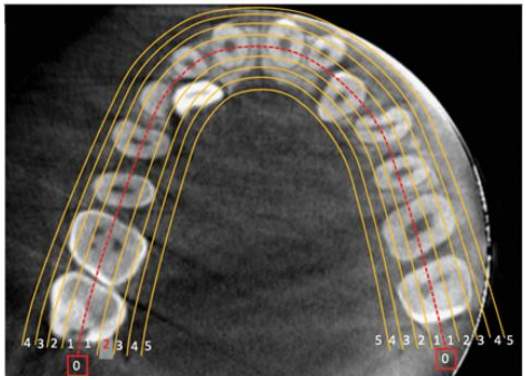

Figura 6. Ubicación buco lingual y mesiodistal del canino, ilustración de (Farha Philippe, 2023)**.**

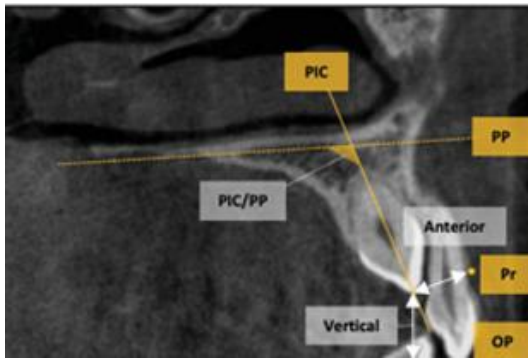

Figura 7. Longitud del incisivo lateral desde el borde incisal hasta el ápice en vista sagital, ilustración de (Farha Philippe, 2023)**.**

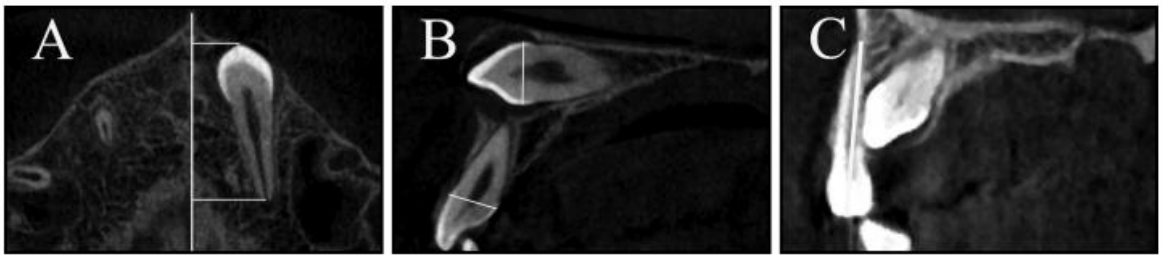

Figura 8. Medidas lineales en milímetros, ilustración de (Alqerban Ali, 2015)

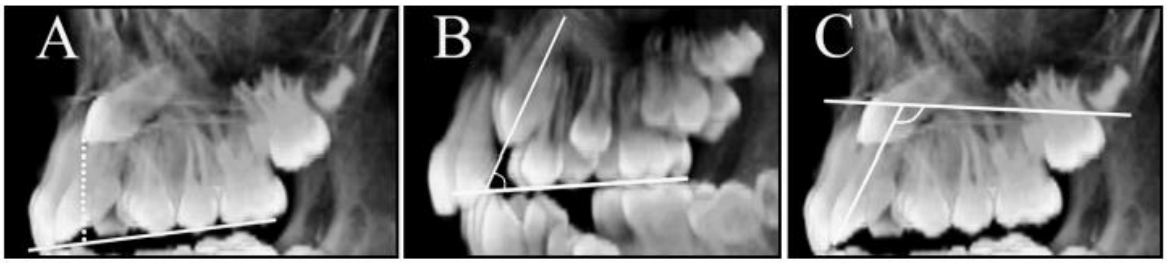

Figura 9. Medidas angulares en grados, vista sagital, ilustración de (Alqerban Ali, 2015)

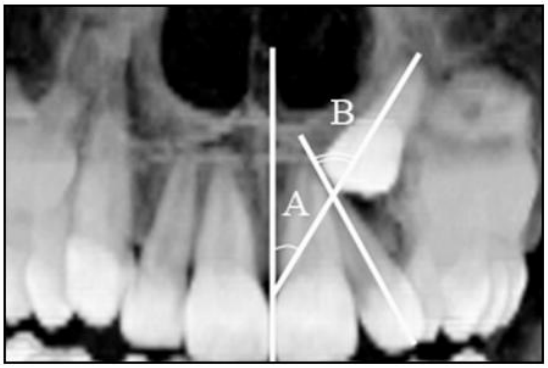

Figura 10. Medidas angulares en grados, vista coronal, ilustración de (Alqerban Ali, 2015)

Asimismo, la CBCT brinda información adicional sobre la morfología radicular, como la dilaceración, que puede pasar desapercibida en imágenes 2D. El método propuesto por Hettiarachchi et al. permite cuantificar la dilaceración radicular del canino impactado mediante la medición de la distancia desde el ápice hasta el eje mayor del diente (distancia a), y desde la unión amelocementaria hasta el inicio de la curvatura radicular (distancia b), sumando ambas para obtener la longitud total de la raíz. Esta evaluación tridimensional no solo mejora la precisión diagnóstica, sino que también puede influir directamente en la

selección del tratamiento, especialmente en casos con riesgo de reabsorción o complicaciones quirúrgicas.

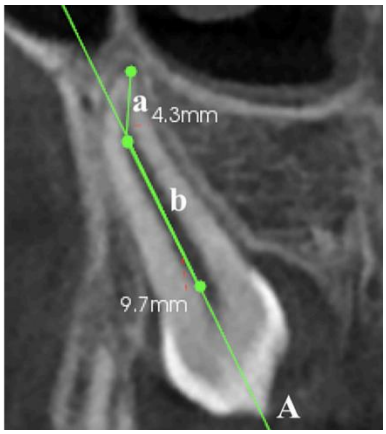

Figura 11. dilaceración radicular, ilustración de (Viktoraviciute Vilte, 2023)

En conjunto, la CBCT representa una herramienta avanzada que supera las limitaciones de las imágenes 2D en la evaluación de caninos impactados, ofreciendo una caracterización anatómica detallada, mediciones reproducibles y una base sólida para la planificación interdisciplinaria del tratamiento (Farha Philippe, 2023).

4.4 RADIOGRAFÍA PERIAPICAL:

La técnica de Clark, también conocida como técnica SLOB (*Same Lingual, Opposite Buccal*), es una metodología radiográfica bidimensional utilizada para localizar caninos maxilares impactados. Consiste en tomar una radiografía periapical recta del área de interés, seguida de una segunda imagen con el tubo radiográfico desplazado aproximadamente 20° en dirección mesial o distal. Si el canino se desplaza en el mismo sentido que el tubo de rayos X, se encuentra en posición palatina; si se mueve en sentido contrario, está ubicado en vestibular. Esta técnica es especialmente útil para determinar la posición buco-palatal del diente impactado (Bokkasam Vijay Kumar, 2015).

En comparación con la radiografía panorámica la técnica de Clark ha demostrado una mayor precisión diagnóstica. Aunque presenta limitaciones frente a las técnicas tridimensionales como la tomografía computarizada de haz cónico (CBCT), sigue siendo una herramienta efectiva, accesible y de baja radiación para la evaluación inicial y la planificación del tratamiento. En casos clínicos complejos, la CBCT puede ser necesaria para obtener una imagen más detallada y precisa de la relación anatómica del canino con las estructuras adyacente (Rasheed Hussein. Abdulqadir Hama Amin 2, 2023).

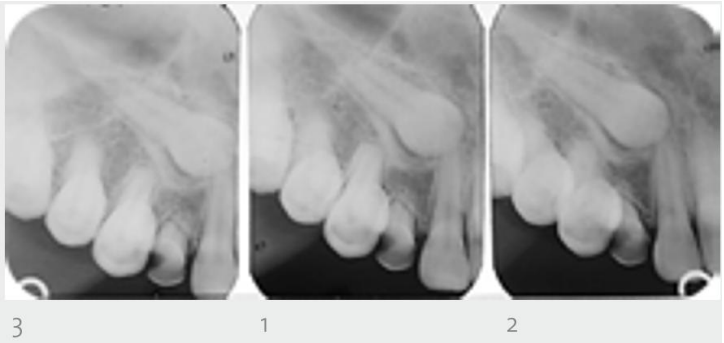

Figura 10.Técnica de Clark (Carbajal eduardo, 2014)**.**

5. TRATAMIENTO

La evaluación precisa de la posición del canino impactado constituye un componente esencial en la planificación terapéutica, ya que permite anticipar el comportamiento eruptivo y definir el abordaje más adecuado (Bedoya & Park, 2009). Entre los factores radiográficos más relevantes se encuentran la **angulación mesial (ángulo alfa)**, la **localización sectorial** en radiografías panorámicas, la **distancia vertical del ápice al plano oclusal**, y la **posición horizontal respecto a la línea media**. Estos parámetros han demostrado valor predictivo en estudios longitudinales y meta-análisis, especialmente en el contexto de tratamientos interceptivos (Sharma Vipul Kumar, 2021).

La planificación del tratamiento debe considerar estos indicadores pronósticos con el objetivo de favorecer una **erupción funcional del canino**, preservar la **integridad de los dientes adyacentes** y evitar **complicaciones periodontales o estéticas**.

Las modalidades terapéuticas incluyen la **observación clínica**, el **tratamiento interceptivo** (como la extracción del canino deciduo, la expansión maxilar o el uso de arco transpalatino), la **exposición quirúrgica seguida de tracción ortodóncica**, y en casos de desplazamiento severo o migración horizontal, la **extracción del canino permanente** (P. P. K. K. M. Z. E. M. C. Stabryła Joanna, 2021).

La **exposición quirúrgica** y la **tracción ortodóncica dirigida** son las estrategias más empleadas en el manejo de caninos impactados o transmigrados, particularmente en la mandíbula, donde la migración horizontal suele comprometer el pronóstico eruptivo y la viabilidad de recuperación ortodóncica (Sathyanarayana et al., 2023) .

La **ubicación tridimensional del canino** permite determinar la **viabilidad quirúrgica**, el **acceso adecuado para la exposición del diente** y la **dirección óptima para la aplicación de fuerzas ortodóncicas**. Esta valoración debe integrar **parámetros radiográficos objetivos**, **criterios biomecánicos** y **consideraciones anatómicas individuales**, con el fin de establecer un **plan de tratamiento personalizado, predecible y basado en evidencia**.

5.1. Guía de erupción y expansión

El éxito del tratamiento interceptivo temprano para caninos impactados depende de múltiples factores, entre ellos el grado de desplazamiento, la edad del paciente, la morfología palatina y la presencia de apiñamiento. Este abordaje busca modificar el entorno eruptivo del canino permanente mediante dos estrategias complementarias: la **extracción del canino deciduo** y la **expansión transversal del arco maxilar** (Baccetti Tiziano 1, 2011) .

5.1.1. Guía de erupción

La extracción interceptiva del canino deciduo ha demostrado ser una medida eficaz para redirigir la trayectoria eruptiva del canino permanente desplazado palatinamente. Según Ericson y Kurol (1988), la tasa de erupción espontánea alcanza el 78% cuando se realiza antes de los 11 años, especialmente si la corona del canino permanente se encuentra distal a la línea media del incisivo lateral. En casos sin superposición radiográfica entre el canino y el lateral, el éxito puede llegar al 100% (Bedoya & Park, 2009).

Estudios posteriores como los de Power & Short (1993) y Naoumova et al. (2015) han identificado **factores predictivos clave** para el éxito de esta técnica:

- **Angulación mesial (ángulo alfa)** menor a 30°.
- **Sector de localización distal** (sector 1 o 2).
- **Raíz abierta** del canino permanente.
- **Distancia del ápice al plano oclusal** menor a 5 mm.
- **Edad del paciente** entre 9 y 11 años.
- **Reabsorción radicular del deciduo** mayor a 2/3.

La mejoría radiográfica suele observarse a los 6 meses post-extracción. Si no hay cambios evidentes a los 12 meses, se recomienda considerar alternativas quirúrgicas. La extracción decidua es mínimamente invasiva, de bajo costo y puede evitar procedimientos más complejos, pero su eficacia disminuye en casos con angulación severa, superposición radicular o discrepancia dentoalveolar marcada.

5.1.2. Expansión transversal

La **expansión maxilar** es una herramienta clave para corregir discrepancias transversales y liberar espacio para la erupción del canino. El apiñamiento y la constricción palatina se asocian con mayor riesgo de impactación, especialmente en pacientes con morfología palatina estrecha o profunda.

Los estudios de Baccetti et al. (2011) y De Stefani et al. (2021) han demostrado que la **expansión rápida del maxilar (RME)**, combinada con la extracción del canino deciduo,

mejora significativamente la posición intraósea del canino y aumenta la tasa de erupción espontánea hasta un 80%. La expansión lenta (SME), en cambio, no mostró cambios significativos en la angulación ni en la tasa de erupción (Monisha J 1, 2022).

Ventajas de la expansión:

- Mejora la longitud y anchura del arco.
- Reduce la angulación mesial del canino.
- Disminuye el riesgo de reabsorción radicular.
- Facilita la tracción ortodóncica posterior.

Consideraciones para eficacia:

- Realizar la expansión en **etapa prepuberal** (CVMS 1–2).
- Evaluar la **morfología palatina** mediante CBCT o análisis estadístico de forma.
- Asociar la expansión con **arco transpalatino** o **tracción cervical** si hay migración molar.

5.3 TRACCIÓN ORTODÓNCICA

La tracción ortodóncica de caninos impactados representa una alternativa terapéutica conservadora y funcionalmente orientada, cuyo objetivo principal es preservar la estética y la integridad del arco dentario. Aunque el abordaje ideal es el diagnóstico temprano y la intercepción de la impactación durante la dentición mixta, en casos donde el diente no mejora su posición espontáneamente, se recurre a la exposición quirúrgica seguida de la aplicación de fuerzas ortodóncicas controladas. Este procedimiento implica la adhesión de un aditamento sobre la corona expuesta y la activación de un sistema de tracción que guíe el diente hacia su posición ideal en la arcada (Mora Gustavo Armando Ruíz-, 2023).

Consideraciones para el éxito clínico

El éxito de la tracción ortodóncica depende de múltiples factores anatómicos, biomecánicos y periodontales. Entre ellos destacan:

- **Edad del paciente y etapa de desarrollo radicular:** Los pacientes en crecimiento, con raíces incompletas, presentan mejor pronóstico para la tracción.

- **Posición y profundidad de la impactación:** Los caninos ubicados en el tercio medio del alveolo o en proximidad a la espina nasal anterior responden mejor al enfoque quirúrgico cerrado, que replica la erupción natural y favorece resultados estéticos y periodontales.

- **Tipo de exposición quirúrgica**: La técnica cerrada se asocia con menor trauma quirúrgico y mejores condiciones periodontales, mientras que la técnica abierta ofrece mayor control visual pero implica mayor extirpación ósea.

- **Comunicación interdisciplinaria:** La coordinación entre ortodoncista y cirujano es esencial para seleccionar la técnica quirúrgica más adecuada y planificar la dirección de la fuerza ortodóncica.

- **Tecnología asistida:** El uso de guías quirúrgicas impresas en 3D y protocolos mínimamente invasivos guiados por computadora ha demostrado reducir el tiempo quirúrgico y mejorar la precisión del procedimiento.

Complicaciones asociadas

A pesar de sus beneficios, la tracción ortodóncica de caninos impactados conlleva riesgos clínicos relevantes:

- **Reabsorción radicular:** Aunque la complejidad del tratamiento no se asocia directamente con mayor reabsorción, los incisivos centrales maxilares pueden presentar mayor afectación en pacientes varones.
- **Recesión gingival y pérdida ósea:** Especialmente en casos de exposición quirúrgica agresiva o tracción prolongada.
- **Alteraciones pulpares y fractura dental:** La extrusión forzada puede comprometer la vitalidad pulpar o inducir microfracturas.
- **Falta de movimiento y anquilosis:** En algunos casos, el diente impactado no responde a la tracción, lo que puede requerir la extracción y reemplazo por implante o premolar.
- **Complicaciones postoperatorias:** Hinchazón persistente, dolor y trastornos circulatorios locales han sido reportados en técnicas quirúrgicas convencionales.

La tracción ortodóncica de caninos impactados es una técnica compleja que requiere una evaluación clínica rigurosa, planificación interdisciplinaria y selección quirúrgica personalizada. Los avances tecnológicos y el enfoque conservador han permitido mejorar los resultados funcionales y estéticos, pero es fundamental considerar los riesgos asociados y las condiciones anatómicas individuales para optimizar el tratamiento (Guillén Luis Ernesto Arriola-, 2019).

5.3.2 CANINOS IMPACTADOS POR VESTIBULAR:

En la siguiente tabla se describen las técnicas para el abordaje de caninos impactados ubicados en la superficie vestibular, indicaciones, ventajas y desventajas **(**Tabla 2)**:**

Técnica	Descripción	Indicaciones	Ventajas	Desventajas
Gingivectomía	Extracción de tejido gingival para exponer la corona del diente impactado. Generalmente no requiere tracción, el canino erupciona	• La cúspide del canino coronal a la línea mucogingival • cantidad adecuada de encía queratinizada; • el canino no está cubierto por hueso	• Poco traumática • Rápido	• Pérdida de encía adherida • posible daño al periodonto • posible sobrecrecimiento gingival en el sitio quirúrgico.
Colgajo desplazado apical	Se crea un colgajo y se reposiciona apicalmente para exponer el diente impactado. Se inicia tracción 2-3 sem posquirúrgico	• La corona del canino está apical a LMG • la cantidad de encía adherida es mínima (menos de 3 milímetros).	• Conserva encía queratinizada • estética de tejidos blandos	• Mayor riesgo de recesión gingival • diferencias de altura y recidiva ortodóncica • más traumático.
Erupción cerrada	El diente impactado queda expuesto y se coloca un aditamento sobre el diente, que luego se cubre con el tejido blando. Se aplica tracción de ortodoncia 1-2 semanas posquirúrgico	• El canino está en el centro del alvéolo • la corona está apical a LMG.	• Mínima extirpación ósea y trauma quirúrgico, mejores resultados periodontales • facilidad de movimiento de los dientes.	• Malestar del paciente • puede ser necesaria una segunda cirugía; • posibles problemas mucogingivales • Mayor duración tratamiento comparado con técnica abierta

5.3.3 CANINOS IMPACTADOS POR PALATINO:

En la siguiente tabla se describen las técnicas para el abordaje de caninos impactados ubicados en la superficie palatina, indicaciones, ventajas y desventajas **(Tabla 3):**

Técnica	Descripción	Indicaciones	Ventajas	Desventajas
Colgajo cerrado	El diente impactado queda expuesto y se coloca un soporte o accesorio sobre el diente, que luego se cubre con el tejido blando. Se aplica tracción de ortodoncia para guiar el diente a su posición. La tracción puede iniciar 1-2 semanas posquirúrgicas	• El canino está ubicado cerca de los incisivos laterales y centrales, en posición horizontal.	• Poco traumática • Rápido	• Necrosis ósea • reabsorción radicular • mayor tiempo de operación • cirugías repetidas como resultado de falla en la erupción • falla de adhesión por la contaminación • tiempo de tratamiento general ligeramente más largo.
Erupción abierta	El canino impactado se expone mediante la eliminación del hueso y el tejido blando suprayacentes, lo que permite que el diente erupcione de forma natural o con asistencia de ortodoncia.	• Dentición mixta tardía o dentición permanente • Cuando la punta de la cúspide está al nivel del plano oclusal.	• Niveles óseos mejorados • poca o ninguna reabsorción radicular • tiempo total de tratamiento más corto • mejor higiene bucal durante el tratamiento.	• La falla en la erupción puede extender el tiempo total de tratamiento • incapaz de influir en el camino de la erupción.
Tunelización	Se crea un túnel para guiar el diente impactado a la posición correcta con tracción ortodóncica. La tracción inicia 10 días posquirúrgico	• La presencia del canino deciduo en el arco.	• Reducción de la cantidad de hueso alrededor del diente impactado • el canino permanente se guía hacia el sitio del alveolo del canino primario.	• Requiere la presencia del canino deciduo.

Schmidt y Kokich, descubrieron que la exposición quirúrgica abierta de los caninos maxilares impactados tenía efectos mínimos sobre el periodonto, y que los efectos generales sobre el canino impactado parecían mejores que los de la exposición cerrada y la tracción temprana. Además, Zasciurinskiene y cols, encontraron que la exposición quirúrgica y la extrusión ortodóncica de caninos maxilares impactados por palatino dieron como resultado condiciones periodontales clínicamente aceptables; sin embargo, este resultado dependía de la posición vertical y horizontal inicial del canino impactado.

5.3.4. BIOMECÁNICA

La tracción de caninos impactados representa uno de los desafíos más complejos en biomecánica clínica. Su éxito depende de una planificación tridimensional precisa, una exposición quirúrgica adecuada y la aplicación controlada de fuerzas ortodónticas. Antes de iniciar la tracción, se recomienda generar espacio suficiente en el arco dentario para permitir la alineación del canino, seguido de una exposición quirúrgica que facilite el acceso al diente y la colocación de aditamentos (Bedoya & Park, 2009).

Según Zogakis et al. (2024) y Cruz R.M. (2019), la biomecánica debe adaptarse a la posición del canino (vestibular o palatina) y a su relación con las raíces vecinas, con el fin de minimizar efectos adversos como reabsorción radicular, pérdida de anclaje o daño periodontal (Venugopal, 2020).

Clasificación según localización del canino impactado

Característica	Canino Vestibular	Canino Palatino
Acceso quirúrgico	Directo, menos invasivo	Más complejo, requiere colgajo amplio
Riesgo periodontal	Mayor exposición radicular	Mayor riesgo de reabsorción interna
Control de fuerza	Moderado, requiere vector preciso	Alto, necesita torque y rotación
Dispositivos recomendados	Cadena elástica, mini-implantes	Cantilever, arco transpalatino
Tiempo de tratamiento	Menor si hay espacio suficiente	Mayor, requiere planificación 3D

5.3.4.1 Fisher et al.: Sistema de Cantilever

Este sistema permite aplicar una fuerza controlada y un momento específico sobre el canino impactado. Se basa en un alambre rígido acoplado al diente, donde se genera un momento por la distancia entre el punto de aplicación de la fuerza y el centro de resistencia del diente. Es útil tanto en impactaciones vestibulares como palatinas (Fischer T J, 2000).

- **Ventajas**: Movimiento predecible, baja deflexión, menor frecuencia de reactivaciones.
- **Desventajas**: Posibles efectos secundarios sobre el diente de anclaje, se puede minimizar aumentando la rigidez del anclaje.

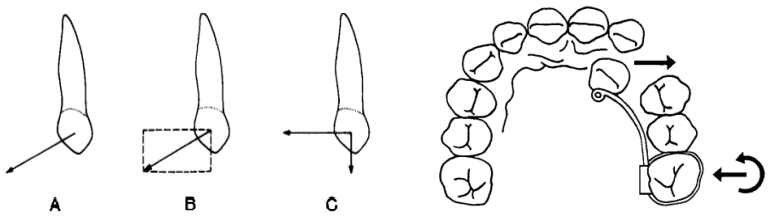

Figura 11. Cantiliver.

5.3.4.2 Park et al.: Minitornillos como Dispositivos de Anclaje Temporal (TAD)

Los minitornillos ofrecen anclaje absoluto sin pérdida recíproca, ideales para tracción vertical en casos con deficiencia ósea alveolar. No se recomiendan en impactaciones horizontales ni cuando la raíz está más palatina que la corona. Se colocan en el hueso cortical labial, en ángulo de 10–20°, lo más incisal posible, para maximizar el componente vertical de la fuerza y evitar contacto radicular (Assali, 2025).

- **Ventajas**: Anclaje absoluto, control de dirección.
- **Desventajas**: No permite movimiento radicular; requiere inserción quirúrgica.

Figura 12. Minitornillos para tracción de canino superior por palatino.

5.3.4.3 Schubert et al.: Sistema Easy-Way-Coil (EWC)

El sistema EWC utiliza un resorte de acero inoxidable que aplica fuerza constante durante la erupción. Es versátil, económico y fácil de activar. Cada activación de 1 mm genera aproximadamente 16 g de fuerza. Se emplea con botón lingual adherido y puede aplicarse unilateral o bilateralmente (Schubert Michael, 2008).

- **Ventajas**: Fuerza constante, activación prolongada, fácil reactivación.

- **Desventajas**: Posible aflojamiento del accesorio; riesgo de irritación mucosa.

Figura 13. Sistema Easy-Way-Coil (EWC).

Consideraciones biomecánicas adicionales

Cuando el canino se encuentra muy próximo a las raíces de los incisivos, aplicar una fuerza directamente hacia vestibular puede generar contacto radicular y complicaciones. Por ello, se han desarrollado técnicas que permiten un movimiento secuencial: primero en dirección oclusal y posterior, y luego hacia vestibular, minimizando riesgos. Es fundamental no realizar la extracción de los primeros premolares hasta confirmar que la tracción del canino ha sido exitosa. En caso de fracaso, se considera la extracción del canino permanente como alternativa terapéutica.

5.4 EXTRACCIÓN DEL CANINO

La decisión de extraer un canino permanente impactado debe sustentarse en criterios clínicos rigurosos que evalúen la viabilidad del tratamiento ortodóntico y los riesgos asociados. Según Cruz R.M. y otros autores (Ricardo Machado Cruz, 2019), la extracción seguida de cierre ortodóntico del espacio o colocación de un implante está indicada en los siguientes escenarios:

- **Impactación profunda o posición ectópica severa**, especialmente cuando el canino se encuentra entre las raíces del incisivo lateral y central, lo que dificulta su tracción sin comprometer estructuras adyacentes.
- **Formación radicular completa**, que reduce la capacidad de movimiento ortodóntico y aumenta el riesgo de reabsorción radicular.
- **Angulación marcada o laceración radicular**, que impide una trayectoria segura de tracción.

- **Espacio insuficiente en el arco dentario**, donde la recuperación del canino requeriría extracciones adicionales o comprometería la oclusión funcional.
- **Posición desfavorable que compromete dientes vecinos**, elevando el riesgo de reabsorción externa durante el movimiento ortodóntico.

En estos casos, la extracción permite evitar complicaciones como:

- Deficiencia de hueso y encía para la erupción o implante.
- Reabsorción radicular de dientes vecinos durante la tracción.
- Alteraciones en la estética y función si se fuerza la recuperación ortodóntica.

6. PRONÓSTICO

Diversos estudios han identificado factores determinantes que influyen en la decisión terapéutica y en la probabilidad de éxito del tratamiento ortodóntico o quirúrgico (Bolooki, 2022).

6.1. Factores Posicionales

- **Angulación del canino respecto a la línea media**: Una angulación mayor a 45° se asocia con menor tasa de éxito en la tracción ortodóntica y mayor probabilidad de requerir extracción quirúrgica.
- **Posición horizontal y vertical**: La localización del ápice radicular y la altura de la corona son determinantes para decidir entre exposición quirúrgica o extracción.
- **Superposición con dientes adyacentes**: Cuando el canino impactado se encuentra con las raíces de los incisivos, especialmente el lateral, aumenta el riesgo de reabsorción radicular y se reduce la viabilidad del tratamiento conservador.

6.2. Factores Radiográficos

- **Anomalías radiculares**: Dilaceraciones o malformaciones radiculares dificultan la tracción y suelen indicar extracción.
- **Posición bucolingual**: Aunque clínicamente relevante para la técnica quirúrgica, no se ha demostrado que influya significativamente en la decisión de extracción.

- **Parámetros como α-ángulo:** Aunque útiles para el diagnóstico, no predicen de forma confiable el estado periodontal postratamiento.

6.3. Factores del Paciente

- **Edad y sexo**: No se han asociado de forma significativa con el éxito del tratamiento, se recomienda iniciar tratamiento entre 10-11 años.
- **Cooperación del paciente**: Factor crítico para el éxito, especialmente en tratamientos prolongados que requieren higiene rigurosa y cumplimiento de citas.

6.4. Factores del Tratamiento

- **Técnica quirúrgica y ortodóntica**: La combinación de exposición quirúrgica y tracción controlada es el enfoque más común. El pronóstico mejora cuando la angulación es leve y la superposición con dientes vecinos es mínima.
- **Modelos predictivos**: Estudios recientes han desarrollado modelos que integran variables como posición horizontal, tamaño folicular y longitud de la trayectoria de erupción para estimar la duración del tratamiento y el riesgo de reabsorción.

6.5. Indicadores Pronósticos Avanzados

- **Grado de dificultad**: Índices como el de Ericson y Kurol permiten estimar la severidad de la impactación y la probabilidad de éxito del tratamiento conservador.
- **Longitud de la trayectoria eruptiva**: La medición tridimensional de esta variable mejora la planificación y predicción del tiempo de tracción.

6.6. Implicaciones Clínicas

- **Diagnóstico e intervención temprana**: La detección precoz mediante radiografías panorámicas o CBCT permite intervenciones interceptivas como la extracción de caninos temporales, reduciendo la necesidad de tratamientos complejos.
- **Planes de tratamiento personalizados**: Deben considerar el espacio disponible, la morfología ósea y la relación con dientes adyacentes para minimizar riesgos y optimizar resultados.

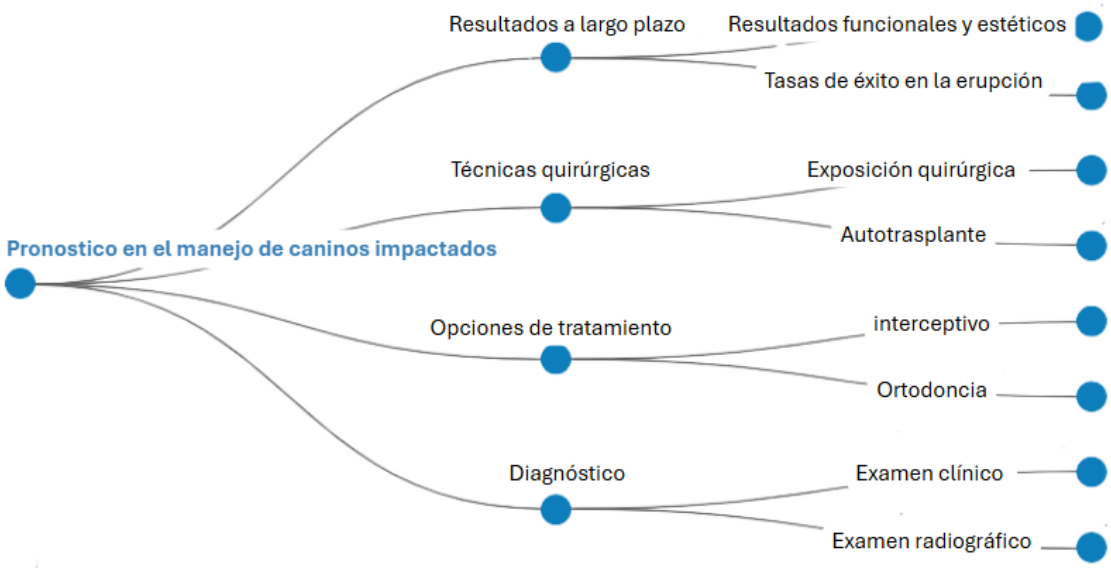

El pronóstico en el manejo de caninos impactados es multifactorial. La integración de variables posicionales, radiográficas y del paciente, junto con el uso de modelos predictivos y diagnóstico tridimensional, permite una planificación más precisa y segura. La intervención temprana y el enfoque individualizado son pilares fundamentales para mejorar los resultados funcionales y estéticos a largo plazo (Smitha, 2012) (Brands, 2025).

7. COMPLICACIONES

Los caninos impactados pueden provocar una variedad de complicaciones, tanto funcionales como estéticas. Estos son algunos de los problemas más comunes asociados: La migración de los dientes adyacentes, mal posición dentaria, pérdida de la longitud del arco, pérdida de hueso marginal en la superficie radicular del diente adyacente, aumenta el riesgo del paciente de desarrollar una lesión quística e infección y causar la reabsorción de la raíz de los incisivos laterales cercanos y poner en riesgo su longevidad. Adicional, los procedimientos quirúrgicos aumentan el riesgo de recesión gingival, pérdida ósea o de vitalidad pulpar; por esto es importante un diagnóstico y tratamiento temprano.

Reabsorción radicular:

- Una de las principales complicaciones es la reabsorción de las raíces de los dientes adyacentes, particularmente los incisivos maxilares. Esto puede ser grave y puede requerir un manejo interdisciplinario para abordarlo (García, 2023)

Desplazamiento y pérdida de vitalidad:

- Los caninos impactados pueden causar el desplazamiento de los dientes adyacentes, lo que lleva a problemas de desalineación y oclusal . Además, la vitalidad de los dientes vecinos puede verse comprometida (Jamilian A., 2022).

Problemas de arco dental:

- La presencia de caninos impactados puede resultar en un acortamiento del arco dental y un cambio en la línea media dental, lo que puede afectar tanto la función como la estética(Guarnieri, 2016)

Formación de quistes:

- Se pueden formar quistes foliculares alrededor de los caninos impactados, lo que puede requerir intervención quirúrgica (Das Neves, 2025).

Anquilosis:

- Puede ocurrir anquilosis, o la fusión del diente con el hueso, lo que dificulta o imposibilita el movimiento de ortodoncia

Infecciones y dolor:

- Las infecciones recurrentes y el dolor son complicaciones comunes debido a la posición del diente impactado y la dificultad para mantener la higiene bucal.

Reabsorción interna y externa:

- Puede ocurrir una reabsorción interna y externa de los dientes caninos y adyacentes impactados, lo que lleva a más complicaciones dentales 2 3.

Preocupaciones estéticas:

- Los caninos faltantes o desalineados pueden afectar significativamente la estética de la sonrisa de un paciente, que a menudo es una preocupación principal para los pacientes

8. CONCLUSION

Esta guía clínica proporciona a los profesionales de la odontología una herramienta basada en evidencia para mejorar el diagnóstico, tratamiento y pronóstico de los caninos impactados, orientando la toma de decisiones desde etapas tempranas. Un diagnóstico oportuno permite prevenir complicaciones como reabsorciones radiculares, pérdida dentaria y tratamientos quirúrgicos complejos. El manejo interceptivo temprano, mediante estrategias como la extracción del canino deciduo y la expansión maxilar, mejora significativamente el

pronóstico eruptivo. Además, la incorporación de tecnologías avanzadas como la tomografía CBCT y la inteligencia artificial optimiza la precisión diagnóstica y la planificación clínica. En conjunto, estos enfoques reducen riesgos, acortan los tiempos de tratamiento y favorecen resultados funcionales y estéticos más predecibles.

9. REFERENCIAS

Abdulkreem Ali, B. T. (2024). Artificial intelligence-based automated preprocessing and classification of impacted maxillary canines in panoramic radiographs. *Dentomaxillofac Radiol* . .

Alqerban Ali, R. J. S. F. G. W. (2015). Radiographic predictors for maxillary canine impaction. *Am J Orthod Dentofacial Orthop* . .

Aras, M. H., Halicioğlu, K., Yavuz, M. S., & Çağlaroğlu, M. (2011). Evaluation of surgical-orthodontic treatments on impacted mandibular canines. *Medicina Oral, Patologia Oral y Cirugia Bucal*, *16*(7). https://doi.org/10.4317/medoral.17072

Araújo Eustáquio A., B. P. H. (2015). *Recognizing and correcting developing malocclusions A problem-oriented approach to orthodontics*.

Ariza Nicolas Arboleda. (2018). Maxillary transverse dimensions in subjects with and without impacted canines: A comparative cone-beam computed tomography study. *Am J Orthod Dentofacial Orthop*.

Assali, A. S. mail to A. A. ; N. H. ; Z. F. ; H. A. (2025). The effectiveness of temporary anchorage devices (TADs) in the orthodontic management of impacted canines: a systematic review. *Brazilian Dental Science*.

Baccetti Tiziano 1, L. M. S. J. A. M. J. (2011). An RCT on treatment of palatally displaced canines with RME and/or a transpalatal arch. *Eur J Orthod* .

Beadnell, S. W. (2012). *Management of the Impacted Canine*.

Becker Adrian. (2007). *Orthodontic Treatment of Impacted Teeth*.

Bedoya, M. M., & Park, J. H. (2009). A review of the diagnosis and management of impacted maxillary canines. *Journal of the American Dental Association*, *140*(12), 1485–1493. https://doi.org/10.14219/jada.archive.2009.0099

Bokkasam Vijay Kumar, S. B. D. R. R. J. P. M. C. M. A. R. T. (2015). Reliability of single panoramic radiograph with vertical and horizontal parallax; and intraoral periapical radiograph with Clark's rule compared to computed tomography/surgical exposure in localization of impacted permanent maxillary canine. *Journal of Indian Academy of Oral Medicine & Radiology*.

Bolooki, H. a S. mail to B. Hh. O. b ; S. M. c ; M. G. (2022). Positional factors affecting the surgical management of impacted permanent mandibular canines. *Journal of Orthodontics*.

Brands, L. opens author details in a new tab, K. J.-B. opens author details in a new tab, S. T. opens author details in a new tab. (2025). Canines incluses maxillaires : modélisation statistique de la durée de traction et des facteurs liés à la résorption. *L' Orthodontie Francaise*.

Carbajal eduardo, S. elisabeth. (2014). *métodos para determinar la posición de objetos de estudio intraóseos: tomografía computada y técnica de clark*.

Coello Valarezo, D. A., & Palmas, O. S. (2023). Caninos impactados, diagnóstico e interpretación temprana. Revisión de literatura. *MQRInvestigar*, *7*(1), 2857–2871. https://doi.org/10.56048/mqr20225.7.1.2023.2857-2871

Das Neves, B. M. (2025). Maxillary canines retained in the palate: tutorial for clinical cases. *Dental Press Journal of Orthodontics*.

Farha Philippe, N. M. K. D. C. D. 4, S. A. A. (2023). Orthodontic Localization of Impacted Canines: Review of the Cutting-edge Evidence in Diagnosis and Treatment Planning Based on 3D CBCT Images. *Turk J Orthod* . .

Fischer T J, F. Z. C. L. (2000). Cantilever mechanics for treatment of impacted canines. *J Clin Orthod* . .

García, A. K. (2023). Interdisciplinary management of maxillary incisors with root resorption caused by impacted canines: A case report. *Journal of Orthodontics*.

Grisar Koenraad, L. J. P. F. C. M. 1 2, T. H. 3, C. P. 1, R. J. 1 4. (2021). Interventions for impacted maxillary canines: A systematic review of the relationship between initial canine position and treatment outcome. *Orthod Craniofac Res* .

Guarnieri, R. (2016). Impacted maxillary canines and root resorption of adjacent teeth: A retrospective observational study. *Medicina Oral, Patologia Oral y Cirugia Bucal*.

Guillén Luis Ernesto Arriola-, M. G. A. R.-Y. A. R.-C. 3, A. A.-D. C. 4, M. B.-V. 5, H. L. D.-D. S. 5. (2019). Influence of impacted maxillary canine orthodontic traction complexity on root resorption of incisors: A retrospective longitudinal study. *Am J Orthod Dentofacial Orthop* . .

Jamilian A. (2022). Severely impacted canine: High risk or great challenge to overcome? *European Journal of Musculoskeletal Diseases* .

Lövgren, M. L., Dahl, O., Uribe, P., Ransjö, M., & Westerlund, A. (2019). Prevalence of impacted maxillary canines — An epidemiological study in a region with systematically implemented interceptive treatment. *European Journal of Orthodontics*, *41*(5), 454–459. https://doi.org/10.1093/ejo/cjz056

Manne Ranjit, C. G. S. R. J. H. R. M. R. S. A. (2012). Impacted canines: Etiology, diagnosis, and orthodontic management. *J Pharm Bioallied Sci* . .

Monisha J 1, E. P. 2, S. A. G. 3. (2022). How effective is maxillary expansion as an interceptive treatment in individuals with palatally displaced canines? A systematic review and meta-analysis. *J World Fed Orthod* .

Mora Gustavo Armando Ruíz-, G. L. E. A.-3, A. A.-D. C. 4, Y. A. R.-C. 2 5, V. D. 6, M. M.-M. 2. (2023). Conservative Treatment of Bilateral Impacted Mandibular Canines Traction. *Case Rep Dent*.

Peck S, P. L. K. M. (1994). The palatally displaced canine as a dental anomaly of genetic origin. *Angle Orthod*.

Philip-Alliez, C., & Le Gall, M. (2025). Prophylaxie des canines incluses : diagnostic et gestion précoces. In *L' Orthodontie francaise* (Vol. 96, Issue 1, pp. 79–104). https://doi.org/10.1684/orthodfr.2025.183

Power SM, S. M. (1993). An investigation into the response of palatally displaced canines to the removal of deciduous canines and an assessment of factors contributing to favourable eruption. *Br J Orthod* . .

Rasheed Hussein. Abdulqadir Hama Amin 2. (2023). Reliability of CBCT Dataset in Determination of Surgical Approaches of Maxillary Impacted Canine Teeth. *Passer Journal of Basic and Applied Sciences*.

Ricardo Machado Cruz. (2019). Orthodontic traction of impacted canines: Concepts and clinical application. *Dental Press J Orthod* . .

Richardson G, R. K. A. (2000). A review of impacted permanent maxillary cuspids--diagnosis and prevention. *J Can Dent Assoc* ., 497–501.

S J Lindauer 1, L. K. R. W. M. H. W. C. A. R. J. I. (1992). Canine impaction identified early with panoramic radiographs. *J Am Dent Assoc* .

Sathyanarayana, H. P., Nucci, L., d'Apuzzo, F., Perillo, L., Padmanabhan, S., & Grassia, V. (2023). Prevalence, etiology, clinical features and management associated with impacted and transmigrated mandibular canines: a systematic review. *BMC Oral Health*, *23*(1). https://doi.org/10.1186/s12903-023-03717-1

Schubert Michael. (2008). A new technique for forced eruption of impacted teeth. *J Clin Orthod* .

Sharma Vipul Kumar, S. N. K. T. P. C. 1, S. S. (2021). Variables to predict spontaneous eruption of palatally displaced permanent canine after interceptive extraction of primary canine: A systematic review and meta-analysis. *Int Orthod* . .

Smitha, B. a ; S. K. a ; L. S. b ; E. G. c ; K. K. d. (2012). Prediction of orthodontic treatment of surgically exposed unilateral maxillary impacted canine patients. *Angle Orthodontist*.

Stabryła, J., Plakwicz, P., Kukuła, K., Zadurska, M., & Czochrowska, E. M. (2021). Comparisons of different treatment methods and their outcomes for impacted maxillary and mandibular canines: A retrospective study. *Journal of the American Dental Association*, *152*(11), 919–926. https://doi.org/10.1016/j.adaj.2021.05.015

Stabryła Joanna, P. P. K. K. M. Z. E. M. C. (2021). Comparisons of different treatment methods and their outcomes for impacted maxillary and mandibular canines: A retrospective study. *J Am Dent Assoc* . .

Stabryła Joanna, P. P. K. K. Z. M. C. E. M. (2021). Comparisons of different treatment methods and their outcomes for impacted maxillary and mandibular canines: A retrospective study. *J Am Dent Assoc .*

Upegui Zea, J. C., González, E. E., Milena, D., Ossa, R., Marcela, L., & Narváez, R. (2009). DETERMINACIÓN DEL PRONÓSTICO EN PACIENTES QUE PRESENTAN CANINOS MAXILARES IMPACTADOS DE LA FACULTAD DE ODONTOLOGÍA DE LA UNIVERSIDAD DE ANTIOQUIA. In *Rev Fac Odontol Univ Antioq* (Vol. 21, Issue 1).

Veerasathpurush Allareddy 1, M. O. 1, S. R. 2, S. R. V. 3, M. H. E. 1, S. Y. 4, M. K. L. (2023). Call for algorithmic fairness to mitigate amplification of racial biases in artificial intelligence models used in orthodontics and craniofacial health. *Orthod Craniofac Res* . .

Venugopal, A. a ; V. N. R. b. (2020). Interarch Traction Strategy for Palatal Cuspid Impactions. *Journal of Contemporary Dental Practice*.

Viktoraviciute Vilte, M. G. S. D. (2023). Comparative Analysis of Morphological Characteristics and Localization of Maxillary Impacted Canines using Cone Beam Computed Tomography. *Med Sci Monit .*

Yan, B., Sun, Z., Fields, H., Wang, L., & Luo, L. (2013). Etiologic factors for buccal and palatal maxillary canine impaction: A perspective based on cone-beam computed tomography analyses. *American Journal of Orthodontics and Dentofacial Orthopedics*, *143*(4), 527–534. https://doi.org/10.1016/j.ajodo.2012.11.021