

# **Papel del odontólogo en la detección temprana del cáncer oral**

Dentist role in early detection of oral cancer

Paulina Arenas<sup>1</sup>, Catalina Duque<sup>1</sup>, Ana María Foronda<sup>1</sup>, Laura Montes<sup>1</sup>, Valeria Montoya<sup>1</sup>, Jaime Andrés Montoya<sup>1</sup>, Cristina Giraldo<sup>2</sup>, Luis Velez<sup>3</sup>, Sandra Gonzalez<sup>4</sup>.

<sup>1</sup>Estudiantes de pregrado Universidad CES. E-mail: pauli608@hotmail.com, dcatalina\_1007@hotmail.com, anaduval29@hotmail.com, lauris1005@hotmail.com, valem\_89@hotmail.com, jaimeandres.montoya@hotmail.com.

<sup>2</sup> Odontóloga, Especialista en promoción y comunicación en salud. Docente Universidad CES. E-mail: cristinagiraldoz@gmail.com.

<sup>3</sup> Especialista en diagnóstico y medicina oral, Docente Universidad CES. E-mail: lfvelez@ces.edu.co.

<sup>4</sup> Odontóloga, Magister en Epidemiología. Docente Universidad CES. E-mail: sgonzalez@ces.edu.co.

## **Resumen**

El Cáncer oral se considera como una causa importante de morbilidad y mortalidad en todo el mundo, además de ser una de las neoplasias más debilitantes y desfigurantes. Cada año más de 275.000 casos nuevos de cáncer son diagnosticados y al menos 120.000 mueren de la enfermedad. Los odontólogos suelen ser los primeros profesionales buscados para tratar dolencias y afecciones de la cavidad oral, lo que hace que recaiga sobre ellos la responsabilidad de realizar un buen diagnóstico y establecer un tratamiento adecuado. Aunque la cavidad oral sea relativamente accesible a examen, los procesos malignos de tienden a desarrollarse rápido, de manera asintomática y ser diagnosticadas tarde cuando las lesiones tienen mal pronóstico y son más letales. Con este artículo de revisión bibliográfica se busca profundizar acerca de los métodos o ayudas diagnosticas más utilizadas por los profesionales en la práctica clínica y sensibilizar al odontólogo sobre la importancia de realizar un seguimiento clínico adecuado a sus pacientes.

### **Palabras Clave:**

Cáncer Oral, Detección temprana, Métodos diagnósticos, Lesiones pre-malignas, Factores de riesgo.

## **Abstract**

Oral cancer is considered as an important cause of morbidity and mortality worldwide, in addition to being one of the most debilitating and disfiguring. Each year more than 275,000 new cases of cancer are diagnosed and at least 120,000 die from the disease. Dentists are often the first professionals sought to treat diseases and conditions of the oral cavity, making falling upon them the responsibility to make a good diagnosis and appropriate treatment setting. Although the oral cavity is relatively accessible for examination, malignant processes of this disease tend to develop quickly, asymptomatic and occur later, when the lesions have a poor prognosis and are more lethal. The goal with this literature review article is to deepen about the methods or diagnostic aids most used by

professionals in clinical practice and raise awareness about the importance of dental appropriate clinical monitoring their patients.

**Key words:**

Oral cancer, Early detection, Diagnostic methods, Premalignant lesions, Risk factors.

## Introducción

El cáncer constituye uno de los mayores problemas que enfrenta la humanidad, no solo en el ámbito de la salud pública, sino también para la ciencia en general, representando uno de los más grandes retos para los profesionales en salud, obligando así la necesidad de colaboración entre ellos. (1,2)

El Cáncer se considera una causa importante de morbilidad y mortalidad en todo el mundo. Cada año más de 275.000 casos nuevos de cáncer son diagnosticados y al menos 120.000 mueren de la enfermedad. El cáncer oral representa aproximadamente entre el 2 y 3% de todos los casos nuevos de cáncer alrededor del mundo. El 90% de cáncer oral consiste en carcinomas escamo celulares que surgen del epitelio oral y el otro 10% en tumores malignos de las glándulas salivales, melanomas, sarcomas de tejidos blandos y huesos de la mandíbula, linfomas non-Hodgkin, tumores odontogénicos malignos y metástasis de otros tumores primarios que son excesivamente raros. (3)

Debido a que los factores de riesgo que contribuyen al desarrollo del cáncer oral se mantienen presentes en la población, la prevención primaria debe estar enfocada en la educación por parte de los entes de salud a la comunidad, para lograr así un cambio en el comportamiento y estilos de vida poco saludables, lo cual es un proceso lento y difícil. (4)

Los odontólogos suelen ser los primeros profesionales buscados para tratar dolencias y afecciones de la cavidad oral, esto hace que recaiga sobre ellos la responsabilidad de realizar un diagnóstico temprano y establecer un tratamiento adecuado. La prevención primaria mencionada anteriormente se enfoca en la educación y la secundaria se entiende como la detección temprana de lesiones pre-malignas y malignas a través del examen clínico, estomatológico y con las herramientas y pruebas apropiadas, lo cual trae un sinnúmero de beneficios potenciales al paciente que incluyen su tranquilidad psicológica y emocional, disminución en el impacto de la enfermedad, sus costos y posibilidad de sobrevida después del diagnóstico.. (5)

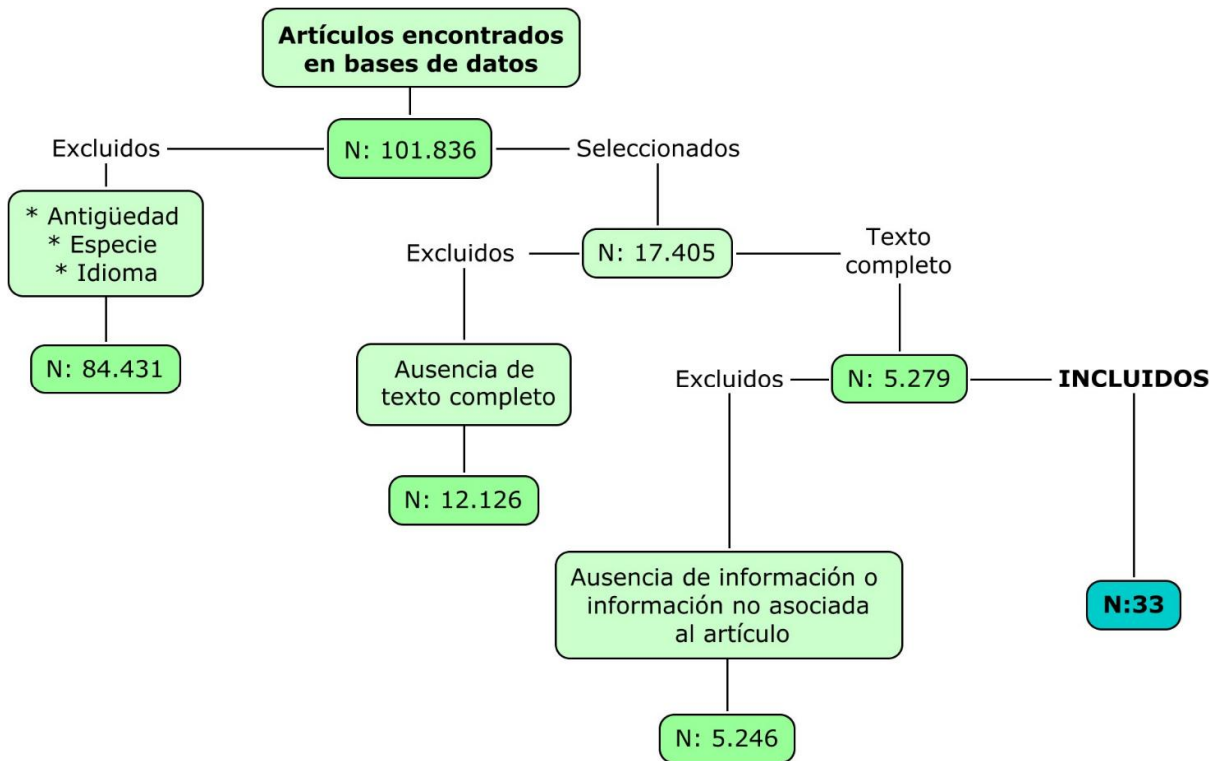
El diagnóstico clínico del cáncer oral se ha basado generalmente en la evaluación visual y palpación, seguida de biopsia y estudio histopatológico de la muestra. Sin embargo, esta valoración clínica se ha ampliado mediante el uso de diferentes métodos para la detección del cáncer como son: imágenes radiográficas, tinción de azul de toluidina, técnicas de detección por medio de luz (espectroscopia - Fluorescencia), biomarcadores en la saliva, entre otros. (6)

Aunque los procesos malignos que se desarrollan en la cavidad oral son de progresión lenta y asintomáticos, no son diagnosticados en estadios tempranos cuando tienen un mejor pronóstico, pese lo accesible que es la cavidad oral al examen. Con este artículo de revisión bibliográfica se busca profundizar acerca de los métodos o ayudas diagnosticas más utilizadas por los profesionales en la práctica clínica y sensibilizar al odontólogo sobre la importancia de realizar un examen clínico adecuado a sus pacientes, que le permita hacer un diagnóstico temprano de lesiones pre-malignas y malignas, ya que es

necesario garantizar una atención apropiada en procura de mejorar la calidad de vida del individuo. (7)

### Estrategia de búsqueda

Con búsquedas en PubMed, Clinical Key, Scielo e internet encontramos un total de 101.836 artículos utilizando las palabras clave (Oral cancer, Early detection, Diagnostic methods, Premalignant lesions, Risk factors). Excluimos 84.431 artículos por antigüedad, diferencia en especie o idioma. Luego por ausencia de texto completo, excluimos 12.126 artículos. Posteriormente decidimos no incluir 5.246 artículos debido a que la información de éstos no era asociada al artículo o no había información pertinente, al final utilizamos un total de 33 artículos.



### Historia clínica

Cuando el paciente llega a consulta, se debe dar inicio a la historia clínica, la cual debe ser realizada con el mayor cuidado posible, pues ésta se puede obtener información relevante que sirve para complementar el examen físico y estomatológico. En la historia clínica se debe consignar todo lo relatado por el paciente: antecedentes personales, familiares, factores de riesgo asociados con la enfermedad, hallazgos radiográficos y/o resultados de importancia de exámenes de laboratorio. Toda la información recolectada en la anamnesis y el examen clínico favorecerán el diagnóstico temprano de las lesiones pre-malignas y malignas y serán determinantes para dar un diagnóstico definitivo, certero y establecer un plan de tratamiento adecuado. (8)

La primera acción que debe llevarse a cabo para disminuir la morbilidad y la mortalidad del cáncer oral es la promoción de la salud y prevención de la enfermedad, educando a la población sobre este tópico, sus factores de riesgo e inculcando en ellos la importancia de

realizar el autoexamen y consultar regularmente al odontólogo. (4) Es primordial enseñar a nuestros pacientes a reconocer posibles manifestaciones tempranas de la enfermedad, como la presencia de masas, coloraciones, hemorragias anormales, heridas con mucho tiempo de evolución, ronquera crónica, entre otros, y motivarlos a que consulten inmediatamente. (9)

Dado que es importante explicar a la población sobre los factores de riesgo de la enfermedad, es razonable explicar que un factor de riesgo es todo aquello que puede aumentar las probabilidades de desarrollar una lesión o enfermedad o que puede influir en la evolución de éstas. En el caso del cáncer oral, factores asociados como el tabaco, alcohol e higiene oral deficiente son considerados factores predisponentes para el desarrollo del cáncer oral, es decir, aumentan el riesgo de presentar la enfermedad. (10,11)

### **Factores de riesgo**

El tabaquismo es el factor de riesgo más importante para el cáncer oral y, a pesar de las campañas realizadas y de la información distribuida por todo el mundo a cerca de los efectos adversos del tabaco, un importante número de la población sigue teniendo éste hábito. Los efectos del uso del tabaco en la cavidad oral son visibles clínicamente en la boca, así que el odontólogo tiene una responsabilidad clave como autoridad y educador de salud en advertir sobre los cambios observados no solo en la mucosa del paciente sino en diferentes componentes del sistema estomatognático y aconsejar, acompañar, apoyar y animar a sus pacientes a dejar de fumar. (3,12)

Como se mencionó anteriormente, el consumo de alcohol también está fuertemente relacionado con el desarrollo de diferentes tipos de cáncer; Cáncer oral, faringe, laringe, esófago, colon y recto (en los hombres) y de mama (en las mujeres). El cáncer de boca, faringe y laringe son el séptimo tipo más común de cáncer y de muerte por cáncer en todo el mundo. El riesgo, aumenta con la cantidad de alcohol consumido y si además de ser bebedor también se es fumador (13,14). El odontólogo debe de tener conocimiento acerca de la cantidad e intensidad del consumo de alcohol y promover en el paciente el auto-cuidado con mensajes enfocados en las necesidades de cada uno, que sean claros, fuertes y puntuales para lograr que los pacientes cooperen y se abstengan de tomar alguna bebida alcohólica en pro de su salud. (9)

La gingivitis, la caries, la pérdida de piezas dentales, enfermedades relacionadas con el VIH/SIDA y la irritación de las encías por factores locales son problemas de salud pública en todo el mundo. Por lo anterior, se requiere que el odontólogo y demás entes de salud se hagan partícipes de programas de promoción y prevención en su práctica diaria para así educar al paciente sobre materiales y métodos con los cuales puede mejorar su salud bucal. (9)

### **Examen clínico**

Después de realizar una buena anamnesis y recopilar datos de importancia, el odontólogo procede a realizar el examen estomatológico. Éste se basa en la inspección y palpación de paciente, que inicia desde el momento que se tiene contacto visual con él. Es importante que el profesional antes de realizar un exhaustivo examen estomatológico cuente con conocimientos claros en los que tenga presente cuales son las variaciones normales en la cavidad oral, para estar en la capacidad de identificar cambios patológicos o anomalías de textura y color que merecen un seguimiento clínico. (8,15)

El reconocimiento de cambios patológicos, o signos clínicos asociados al cáncer oral por parte del odontólogo favorecen el diagnóstico temprano de las lesiones pre-malignas o malignas cuando el pronóstico de la enfermedad es mucho mejor si se acompaña con un tratamiento adecuado. (9)

A continuación se mencionaran criterios a tener en cuenta para realizar el examen estomatológico:

**Tabla 1:** Criterios o lesiones a tener en cuenta. (9,16)

- 
- ~ Pigmentaciones de color blanco o leucoplasias
  - ~ Pigmentaciones rojas o eritroplasias
  - ~ Ulceras o lesiones que no cicatrizan en un espacio de 2 semanas
  - ~ Masas, tumoraciones o engrosamientos.
  - ~ Principales lugares para aparición de lesiones premalignas: bordes de lengua, piso de boca, paladar y labios
- 

La extensión y severidad de los procesos de la enfermedad se determinan por la duración, el tipo y el tiempo de progresión de los síntomas. El profesional que realiza el examen debe correlacionar los hallazgos físicos encontrados con lo relatado por el paciente. A continuación se describe una secuencia para realizar un adecuado examen estomatológico, la cual se deja a criterio del profesional. (8,15) (Tabla 2).

**Tabla 2:** Secuencia para el examen estomatológico

- 
1. Examen extraoral
    - 1.1. Observar tono de piel general y de la cara.
    - 1.2. Palpación musculo trapecio bilateralmente
    - 1.3. Palpación musculo esternocleidomastoideo, cadenas ganglionares anterior y posterior a éste.
    - 1.4. Palpación de músculos del triángulo occipital: inserción y cadenas linfáticas retroauriculares
    - 1.5. Palpación de músculos Temporal y masetero.
    - 1.6. Palpación de la articulación temporomandibular (ATM).
    - 1.7. Palpación de ganglios cervicales: área masetera y submaxilar.
    - 1.8. Análisis de simetría, evaluar desde diferentes ángulos.
  2. Examen intraoral
    - 2.1. Labios: área bermellón y comisuras labiales
    - 2.2. Frenillos
    - 2.3. Carrillo sector anterior y posterior.
    - 2.4. Surcos yugales
    - 2.5. Tabla ósea alveolar y mucosa
    - 2.6. Encía libre y adherida
    - 2.7. Palpación de M. pterigoideo externo y tendón del temporal
    - 2.8. Paladar: papila incisiva, rafé palatino medio, foveas palatinas, paladar blando
    - 2.9. Amígdalas
    - 2.10. Lengua: dorso, bordes, cara ventral y piso de boca.
    - 2.11. Apófisis geni
    - 2.12. Venas raninas
-

Individuos en los que luego de realizar el examen clínico no se encontraron lesiones sospechosas pero se consideran población de alto riesgo, deben incluirse en la lista de seguimiento cada 6-12 meses según el criterio del profesional y los factores de riesgo inherente al paciente. Si por el contrario el profesional encuentra una lesión sospechosa, a ésta se le hace un seguimiento de 2 semanas controlando los factores de riesgo pre-existentes para ver si hay resolución de la misma, de lo contrario el profesional debe hacer la remisión del caso a los servicios estomatológicos o de patología oral con la adecuada descripción de la lesión encontrada, impresión diagnóstica y posible diagnóstico diferencial. Posteriormente, los especialistas serán los encargados de dar un diagnóstico definitivo de la enfermedad y de establecer un plan de tratamiento adecuado de dicho diagnóstico. (8,9)

Con las herramientas y las pruebas apropiadas, el especialista puede detectar un sinnúmero de condiciones que pueden ser riesgosas para la vida del paciente. En la actualidad existen muchos métodos utilizados en las etapas subsiguientes a la detección clínica de lesiones pre-malignas y malignas, siendo unos métodos más eficaces que otros. Sin embargo se recomienda que estos métodos o tecnologías sean empleados por especialistas en lugares que posean las instalaciones apropiadas para realizar dichas pruebas(6). Según lo anterior, se mencionarán diferentes técnicas para la detección temprana de lesiones pre-malignas y malignas, entre ellas, la citología oral y el azul de toluidina que son considerados como el **Gold estándar** de los métodos de detección existentes. (17)

### **Citología oral**

La citología oral se describe como técnica empleada para el estudio de una muestra de tejido, en este caso, tejido oral para un análisis histomorfológico después de su fijación y tinción utilizando un microscopio. Para obtener estas muestras, los clínicos usan cepillos lo suficientemente duros para la mucosa y ejercen una presión que induzca al sangrado y asegure una muestra transepitelial de grosor completo. (18)

Estas muestras pueden ser analizadas con una variedad única de instrumentos, incluyendo citomorfometría, citometría DNA y análisis inmunocitoquímicos. Los análisis computarizados de imágenes de muestras de citología oral, usan un programa para realizar análisis morfológicos y citológicos de éstas. El análisis estratifica las células basado en la cantidad de anomalías en su morfología, las cuales son luego presentadas a un patólogo para mayor distinción y clasificación. (19)

El uso de la citología oral en la detección de lesiones displásicas es prometedor debido que no representa ningún peligro o dolor para el paciente y puede ser realizada sin anestesia y en el consultorio mismo del odontólogo. Su uso ha sido limitado ya que éste ha dado como resultado falsos positivos y falsos negativos. El paciente puede ser remitido a un especialista en cirugía maxilofacial si se requiere una muestra de mayor profundidad tomada por medio de una biopsia incisional. (19)

### **Azul de toluidina**

El azul de toluidina, es un colorante metacromático básico, encargado de teñir el material nuclear de las lesiones malignas que contengan síntesis elevada de ADN. La mayoría de

células epiteliales se tiñen de azul tras la aplicación del colorante al 1%, aunque el colorante desaparece al aplicar solución de ácido acético al 1% sobre una superficie epitelial normal o lesiones eritematosas benignas de la mucosa oral. El azul de toluidina tiene alta especificidad y sensibilidad para las células orales carcinogénicas por lo cual en lesiones eritematosas pre malignas y malignas no hay una decoloración del mismo. (15,20)

Este método utilizado en detección temprana de lesiones pre-malignas y malignas se considera de bajo costo en comparación a otros métodos, por lo cual es más asequible para un gran número de personas, además requiere poco tiempo para su aplicación e interpretación. (21)

Mashberg, describió una técnica de aplicación, se pide al paciente que realice un enjuague con agua y ácido acético 1% 2 veces durante 20 segundos, seguido por la aplicación de ácido acético 1% en la lesión y 2cm alrededor por 30 segundos, se enjuaga nuevamente con agua y aplicamos el azul de toluidina al 1% en la misma área, luego se enjuaga con ácido acético y agua; si observa una coloración azul marino u oscuro se considera positiva. Las lesiones visualmente identificadas se rasparán usando un cepillo para cultivos. (22,23)

La primer persona en utilizar y describir fue Richart en 1963 en un carcinoma in situ y desde entonces emerge como un importante método de gran fidelidad en la detección de lesiones intraorales. (23,24)

## **Saliva**

La saliva ha sido considerada como un factor biológico de gran importancia para el diagnóstico clínico y de laboratorio de enfermedades sistémicas y orales, por el contenido de biomarcadores. Siendo de alguno modo, un método fácil y rápido de diagnóstico en especial en áreas geográficas donde hay escasez de recursos. (6,25)

Para la obtención de esta prueba es necesario el uso de un isopo que recolecta una muestra de ADN del paciente, y mide además los niveles de hormonas esteroideas (6,26,27). La mayoría de las moléculas salivares son utilizadas como biomarcadores diagnósticos para enfermedades bucodentales, entre ellas el cáncer oral en sus distintas etapas de desarrollo inicio, invasión, recurrencia y tratamiento del mismo. (6)

Entre los biomarcadores que se pueden encontrar, están los oncogenes, antioncogenes, citoquinas, factores de crecimiento, proteinasas que desintegran la matriz extracelular, marcadores de hipoxia, marcadores de transición epitelio-mesenquimal, factores de tumores epiteliales, citoqueratinas, moléculas micro ARN (28,29), que pueden servir como ayuda diagnóstica a un descubrimiento temprano del cáncer, valoración de los riesgos y como ha sido la respuesta de los tratamientos. Además de éstos, se han considerado tres aminoniácidos de N-terminal como uno de los indicativos para la presencia de tumores orales al igual que los altos niveles de IL-8 e IL-1 beta presente en la saliva de los pacientes. (6,30)

## **Quimioluminiscencia**

La quimioluminiscencia es una de las técnicas de examen oral utilizadas para identificar anomalías orales que incrementan el riesgo de cáncer oral. Esta técnica también ha sido utilizada en la detección temprana de pre-cáncer y cáncer de cérvix. (17,31)

La quimioluminiscencia es descrita como la emisión de luz blanca azul con longitud de onda de 430 a 580nm como resultado de una reacción química, la cual es absorbida por las células normales y reflejada por las células con núcleos anormales como las encontradas en tejidos displásicos o neoplásicos. Por lo tanto las lesiones o mucosas que no se encuentran en condiciones normales se observaran de un color blanco brillante. (31)

Para hacer el examen con la quimioluminiscencia previamente se debe realizar un enjuague con ácido acético al 1% durante un minuto para eliminar desechos o detritos, romper la barrera de glicoproteínas en la superficie del epitelio y causar una deshidratación de la mucosa para así lograr una mejor penetración de la luz. Luego del enjuague y la aplicación de la luz, el tejido que se observe %acetoblanco+, es decir, de aspecto blanquecino, se interpretará como una prueba positiva. (32)

### **Técnicas para la detección óptica del cáncer**

Básicamente son técnicas que utilizan la luz para visualizar el estado de los tejidos, no hay mucho reporte sobre éstas en la literatura relacionada con el cáncer oral pero a continuación mencionaremos algunas de ellas para dar a conocer su existencia y su utilidad de una manera breve. Entre estas técnicas encontramos: la espectroscopia, técnica que consiste en una luz utilizada para la evaluación del estado biológico de un tejido determinado. El tejido absorbe la luz y refleja su contenido histológico por medio de una sonda óptica, cuyo objetivo es la observación de la progresión de la enfermedad en el tejido cuando se encuentra en las etapas iniciales de la carcinogénesis, también tenemos la espectroscopia raman serum que provee información a nivel molecular de la composición bioquímica y de la estructura celular. La anterior ha demostrado un gran potencial para el diagnóstico de cáncer, asimismo ha sido útil para observar cambios en displasias y para el diagnóstico precoz del carcinoma in situ (33,34). Por último, tenemos la Tomografía Coherente Óptica (TCO) que nos proporciona cortes transversales de las estructuras de tejido de la superficie microscópica y la imagen de banda estrecha (TCO) la cual fue diseñada para mejorar la visualización de la mucosa microvascular. (19)

### **Discusión**

Hoy en día hay gran cantidad de métodos para el diagnóstico temprano de lesiones premalignas, por lo general éstas son identificadas durante el examen clínico y estomatológico, lo cual trae beneficios para el paciente, disminuye el impacto de la enfermedad y aumenta la supervivencia (6). En la realización de la historia clínica y el examen físico, se debe tener en cuenta la información suministrada por el paciente pues será indispensable para realizar el diagnóstico adecuado (9), sin embargo las pruebas consideradas como gold standard para el diagnóstico temprano de lesiones premalignas son el azul de toluidina y la citología oral, gracias a que son fáciles de utilizar y los resultados son confiables (13,17).

Se llevó a cabo una revisión sistemática donde varios artículos coinciden en que los métodos más relevantes en el diagnóstico de lesiones malignas y premalignas para el cáncer oral son azul de toluidina por su bajo costo y fácil acceso en la práctica clínica y la citología oral por la fácil obtención de la muestra en el consultorio y no representa ningún dolor ni peligro para el paciente. Aunque estas ayudas diagnosticas son de gran utilidad para el clínico, no reemplazan un exhaustivo examen clínico del paciente que incluya, entre otras, observación y palpación (17).



Como odontólogos debemos inducir una conciencia de autocuidado en nuestros pacientes, educarlos sobre el cáncer oral, incentivar a consultar regularmente al odontólogo y realizar campañas de educación para saber que buscar en un auto-examen (9). Hoy en día los factores de riesgo que inciden en la prevalencia del cáncer oral como lo son el tabaquismo y el alcohol son muy frecuentes en la sociedad y es nuestro deber como profesionales de la salud es informar al paciente los posibles riesgos y complicaciones a los que estos conllevan (3,4).

### **Conclusiones**

Estudios epidemiológicos han demostrado la influencia de un diagnóstico temprano en la disminución de la morbilidad y mortalidad de la enfermedad.

Hay variedad de métodos para la detección temprana del cáncer; sin embargo, la accesibilidad a estos por parte de los pacientes es limitada debido sus costos.

Aún no se ha demostrado la eficacia y confiabilidad de algunas técnicas para la detección, debido a los pocos estudios realizados sobre éstos y por consiguiente a la falta de información de los mismos.

### **Referencias**

1. Quintana-Díaz JC, Fernández-Fregio MJ, Laborde-Ramos R. Factores de riesgo de lesiones premalignas y malignas bucales. *Rev Cuba Estomatol.* 2004;41(3):0-0.
2. Epstein JB, Güneri P, Barasch A. Appropriate and necessary oral care for people with cancer: guidance to obtain the right oral and dental care at the right time. *Support Care Cancer.* 2014;22(7):1981-1988.
3. Van der Waal I, de Bree R, Brakenhoff R, Coebergh J. Early diagnosis in primary oral cancer: is it possible? *Med Oral Patol Oral Cirugia Bucal.* 2011;16(3):300-305.
4. Speight P, Warnakulasuriya S, Ogden G, editors. Early detection and prevention of oral cancer: a management strategy for dental practice [Internet]. London: BDA; 2010. Recuperado a partir de: [https://www.bda.org/dentists/policy-campaigns/public-health-science/public-health/Documents/early\\_detection\\_of\\_oral\\_cancer.pdf](https://www.bda.org/dentists/policy-campaigns/public-health-science/public-health/Documents/early_detection_of_oral_cancer.pdf)
5. Saleh A, Kong YH, Vengu N, Badrudeen H, Zain RB, Cheong SC. Dentists' Perception of the Role they Play in Early Detection of Oral Cancer. *Asian Pac J Cancer Prev.* 2014;15(1):229-237.
6. Malamud D, Rodriguez-Chavez IR. Saliva as a Diagnostic Fluid. *Dent Clin North Am.* 2011;55(1):159-178.
7. Izaguirre-Pérez PM. Nivel de conocimiento sobre cáncer oral de estudiantes del último año de la carrera profesional de odontología de tres universidades de Lima, en el año 2012. [Internet] 2012 [citado 13 de junio de 2016]; Recuperado a partir de: <http://cybertesis.unmsm.edu.pe/handle/cybertesis/2812> [Tesis]

8. Mangalath U, Aslam SA, Abdul Khadar AHK, Francis PG, Mikacha MSK, Kalathingal JH. Recent trends in prevention of oral cancer. *J Int Soc Prev Community Dent.* 2014;4(3):131-138.
9. Palmer O, Grannum R. Oral Cancer Detection. *Dent Clin North Am.*2011;55(3):537-548.
10. Pérez-Salcedo L, Bascones Martínez A. Tumores benignos de la mucosa oral. *Av En Odontoestomatol.* 2010;26(1):11-18.
11. Bascones-Martínez A, Figuero-Ruiz E, Esparza-Gómez GC. Úlceras orales. *Med Clínica.* 2005;125(15):590-597.
12. García-García V, Bascones Martínez A. Cáncer oral: Puesta al día. *Av En Odontoestomatol.* 2009;25(5):239-248.
13. Roswall N, Weiderpass E. Alcohol as a Risk Factor for Cancer: Existing Evidence in a Global Perspective. *J Prev Med Pub Health.*2015;48(1):1-9.
14. Detecting Oral Cancer: A Guide for Health Care Professionals [Internet]. [citado 13 de junio de 2016]. Recuperado a partir de: <http://www.nidcr.nih.gov/oralhealth/Topics/OralCancer/DetectingOralCancer.htm>
15. Ceccotti EL, Sforza RR..Biopsia. En: *El diagnóstico en clínica estomatológica.* Ceccotti EL, Sforza RR, Carzoglio-Forteza JC, Luberti R, Flichman JC, editores Buenos Aires: Médica Panamericana;2007.p.12-17.
16. Early Detection, Diagnosis and Staging - The Oral Cancer Foundation [Internet]. [citado 13 de junio de 2016]. Recuperado a partir de: [http://www.oralcancerfoundation.org/cdc/cdc\\_chapter5.php](http://www.oralcancerfoundation.org/cdc/cdc_chapter5.php)
17. Kämmerer PW, Rahimi-Nedjat RK, Ziebart T, Bensch A, Walter C, Al-Nawas B, et al. A chemiluminescent light system in combination with toluidine blue to assess suspicious oral lesions- clinical evaluation and review of the literature. *Clin Oral Investig.*2015;19(2):459-466.
18. Rahman F, Tippu SR, Khandelwal S, Girish KL, Manjunath BC, Bhargava A. A study to evaluate the efficacy of toluidine blue and cytology in detecting oral cancer and dysplastic lesions. *Quintessence Int Berl Ger* 1985. 2012;43(1):51-59.
19. Steele TO, Meyers A. Early detection of premalignant lesions and oral cancer. *Otolaryngol Clin North Am.* 2011;44(1):221-229.
20. Cancela-Rodríguez P, Cerero-Lapiedra R, Esparza-Gómez G, Llamas-Martínez S, Warnakulasuriya S. The use of toluidine blue in the detection of pre-malignant and malignant oral lesions. *J Oral Pathol Med.*2011;40(4):300-304.
21. Junaid M, Suhail A, Umer B, Ikram M, Sobani Z-A, Ali NS, et al. Toluidine blue: Yet another low cost method for screening oral cavity tumour margins in Third World countries. *J Pak Med Assoc.* 2013;63(7):835-837.
22. Mashberg A. Reevaluation of toluidine blue application as a diagnostic adjunct in the detection of asymptomatic oral squamous carcinoma: A continuing prospective study of oral cancer III. *Cancer.*1980;46(4):758-763.

23. Junaid M, Choudhary MM, Sobani ZA, Murtaza G, Qadeer S, Ali NS, et al. A comparative analysis of toluidine blue with frozen section in oral squamous cell carcinoma. *World J Surg Oncol*. 2012;10(1):57.
24. Richart RM. Clinical Staining Test for In Vivo Delineation of Dysplasia and Carcinoma In Situ. *Am J Obstet Gynecol*. 1963;86(1):703-712.
25. Farnaud SJC, Kosti O, Getting SJ, Renshaw D. Saliva: Physiology and Diagnostic Potential in Health and Disease. *Sci World J*. 2010;10:434-456.
26. Gerritsen L, Geerlings MI, Beekman ATF, Deeg DJH, Penninx BWJH, Comijs HC. Early and late life events and salivary cortisol in older persons. *Psychol Med*. 2010;40(09):1569-1578.
27. Kim M-S, Lee Y-J, Ahn R-S. Day-to-Day Differences in Cortisol Levels and Molar Cortisol-to-DHEA Ratios among Working Individuals. *Yonsei Med J*. 2010;51(2):212-218.
28. Williams MD. Integration of Biomarkers Including Molecular Targeted Therapies in Head and Neck Cancer. *Head Neck Pathol*. 2010;4(1):62-69.
29. Bigler LR, Streckfus CF, Dubinsky WP. Salivary Biomarkers for the Detection of Malignant Tumors That are Remote from the Oral Cavity. *Clin Lab Med*. 2009;29(1):71-85.
30. Arellano-Garcia M, Hu S, Wang J, Henson B, Zhou H, Chia D, et al. Multiplexed immunobead-based assay for detection of oral cancer protein biomarkers in saliva. *Oral Dis*. 2008;14(8):705-712.
31. Vashisht N, Ravikiran A, Samatha Y, Rao PC, Naik R, Vashisht D. Chemiluminescence and Toluidine Blue as Diagnostic Tools for Detecting Early Stages of Oral Cancer: An invivo Study. *J Clin Diagn Res JCDR*. 2014;8(4):35-38.
32. Rajmohan M, Rao UK, Joshua E, Rajasekaran ST, Kannan R. Assessment of oral mucosa in normal, precancer and cancer using chemiluminescent illumination, toluidine blue supravital staining and oral exfoliative cytology. *J Oral Maxillofac Pathol JOMFP*. 2012;16(3):325-329.
33. Carvalho LFCS, Bonnier F, O'Callaghan K, O'Sullivan J, Flint S, Byrne HJ, et al. Raman micro-spectroscopy for rapid screening of oral squamous cell carcinoma. *Exp Mol Pathol*. 2015;98(3):502-509.
34. Sahu A, Nandakumar N, Sawant S, Krishna CM. Recurrence prediction in oral cancers: a serum Raman spectroscopy study. *Analyst*. 2015;140(7):2294-2301.

