

ÁNTRAX EN BOVINOS, REPORTE DE UN CASO.

BOVINE ANTHRAX, A CASE REPORT.

**Laura María Laverde Trujillo¹, Fanny Moreno Escobar², Juliana Pérez
Calle³**

¹ Médica Veterinaria, Universidad de La Salle. MSc Patología Animal, Universidad Austral de Chile. Facultad de Medicina Veterinaria y Zootecnia, Universidad CES, Medellín, Colombia. E-mail: llaverde@ces.edu.co

² Médica Veterinaria, Universidad de Antioquia. Facultad de Medicina Veterinaria y Zootecnia, Universidad CES, Medellín, Colombia

³ Estudiante, Universidad CES, Facultad de Medicina Veterinaria y Zootecnia, Medellín, Colombia.

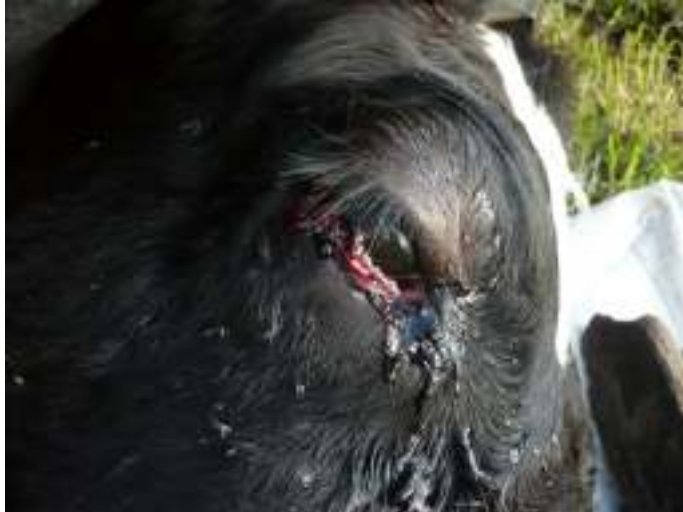

Figura 1. Secreción ocular hemorrágica



Figura 2. Secreción hemorrágica por cavidad oral.



Figura 3. Protrusión en el recto por fuerte timpanismo

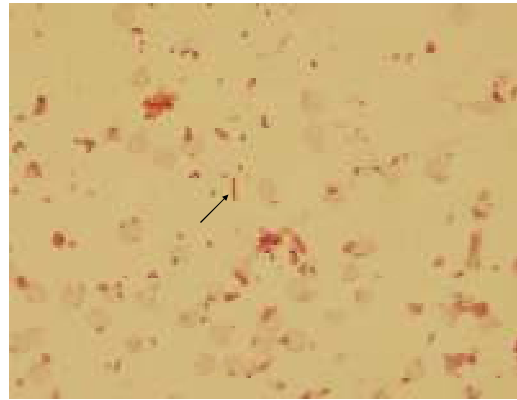
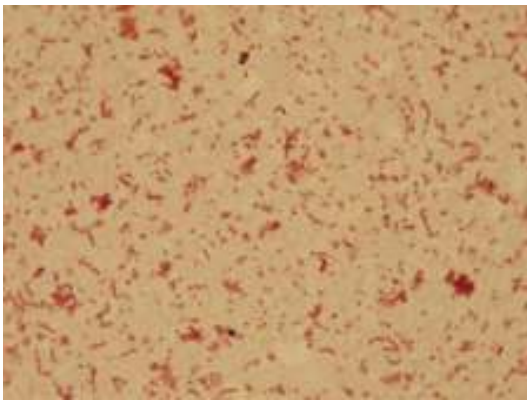


Figura 4. Extendido de sangre teñido con Gram con presencia de *Bacillus anthracis*.